медицинский совет 2015 | №8

В.М. ДЕЛЯГИН, д.м.н., проф., **Д.Ю. КАЧАНОВ**, **А. УРАЗБАГАМБЕТОВ**, к.м.н., **Г.Г. СОЛОПОВА**, **Г.В. ТЕРЕЩЕНКО**
Федеральный научно-клинический центр детской гематологии, онкологии и иммунологии им. Дмитрия Рогачева Минздрава России

СЕПТИЧЕСКИЕ МАСКИ
ОНКОЛОГИЧЕСКИХ ЗАБОЛЕВАНИЙ У ДЕТЕЙ

Показатель заболеваемости детей злокачественными лейкозами в различных регионах РФ колеблется от 1,9 до 4,1 на 100 000 детей в возрасте от 0 до 14 лет. При среднегодовом показателе заболеваемости детей ниже российского (3,03) и европейского (4,0) стандартов можно говорить о недоучете случаев лейкозов и других онкологических и онкогематологических заболеваний. Клинико-лабораторные и инструментальные проявления злокачественных заболеваний могут быть схожими с другими состояниями. Необходимо учитывать, что самыми частыми заболеваниями детского возраста являются инфекции. Сочетание лихорадки с болями в костях, необъяснимой гепато- и/или спленомегалией, лимфаденопатией, изменением клеточного состава крови, повышением концентрации ЛДГ должно служить поводом для исключения злокачественного заболевания.

Ключевые слова:
дети
злокачественные заболевания
ложноотрицательный диагноз
инфекции

В России показатель заболеваемости новообразованиями чрезвычайно сильно варьирует по различным субъектам РФ, в среднем составляет 10,8 : 1 000 населения, в Ярославской области – 16,0; Ивановской – 14,2; Белгородской – 13,1; Бурятии – 6,6; Дагестане – 4,3; в Тыве – 2,9 [1]. Показатели распространенности опухолей в разных странах варьируют за счет разной эффективности лечения и, соответственно, разных показателей выживаемости, но показатель заболеваемости достаточно стабилен. Аналогичная картина известна и в педиатрической службе. У детей в возрасте до 15 лет ежегодно регистрируется 14 случаев онкологических (в т. ч. доброкачественных) и онкогематологических заболеваний на 100 000 детского населения. Показатель заболеваемости за последние 20 лет не изменился. Показатель заболеваемости детей лейкозами в различных регионах РФ колеблется от 1,9 до 4,1 на 100 000 детей в возрасте от 0 до 14 лет. При среднегодовом показателе ниже российского (3,03) и европейского (4,0) стандартов можно говорить о недоучете случаев лейкозов [2, 3]. Особенно низкие цифры заболеваемости получены в отдаленных сельских районах. Действительно, показатель смертности городского населения от «неточно обозначенных причин» составляет 51,2 : 100 000, а сельского – 98,4. И если оставить вне рассмотрения прочие факторы (структуру смертности и долю в ней неестественных причин, продолжительность жизни населения), можно сосредоточиться на рассмотрении медицинских и медико-организационных проблем. Недоучет случаев онкологических и онкогематологических заболеваний, вероятнее всего, связан с возможной неопределенностью клинической картины в дебюте заболевания, неудовлетворительным уровнем диагностики и/или ограниченным доступом к медицинской помощи в отдаленных районах, из-за чего заболевания протекают и приводят к смерти нераспознанными [4].

Таблица. Возрастная структура онкологической патологии

Тип опухоли	Дети (< 15 лет)	Взрослые (> 15 лет)
Лейкозы и лимфомы	50%	7%
Эмбриональные опухоли	20%	1%
Опухоли мозга	20%	2%
Опухоли костей	5%	1%

У детей в возрасте до 15 лет ежегодно регистрируется 14 случаев онкологических (в т. ч. доброкачественных) и онкогематологических заболеваний на 100 000 детского населения. Показатель заболеваемости за последние 20 лет не изменился

Общие особенности опухолей у детей. Знания о наиболее частых онкогематологических и онкологических заболеваниях, условиях возникновения и предпочтительной локализации позволяют проводить целенаправленные обследования и дифференциальную диагностику. Так, существует предрасположенность к возникновению опухолей в определенных органах и тканях (кроветворная, иммунная и нервная система). Эпителиальные опухоли органов встречаются крайне редко и имеют иную локализацию по сравнению со взрослыми (*табл.*).

Многие опухоли имеют дизонтогенетическое предрасположение и сочетаются с пороками развития. Характерен мультицентрический рост, сочетание злокачественной опухоли с первичными доброкачественными, наследственными нарушениями обмена. Типичны высокая пролиферативная активность неопластических тканей, их быстрый рост не только в злокачественных, но и в доброкачественных опухолях. Некоторые виды

опухолей способны к спонтанной реверсии и регрессии. Выражена вариабельность гистологического строения в группе опухолей единого гистогенеза. Есть связь между нарушением роста и возникновением опухоли (синдромы органомегалии, макроглоссия, чрезмерного внутриутробного и послеродового роста, гемигипертрофия). Могут поражаться парные органы одновременно. Развитие опухоли ассоциировано с пороками развития. Но реализация опухоли через порок возможна только в раннем детском возрасте. Генетическая обусловленность и генетическая предрасположенность имеются чаще, чем у взрослых. У людей с хромосомными нарушениями (например, синдром Дауна) опухоли встречаются чаще, чем в общей популяции. Количественные нарушения половых хромосом имеют меньшее онкогенное значение. Известны прямое менделевское (ретинобластома) и Х-сцепленное наследование. Злокачественные опухоли – результат множественных мутаций в ДНК неопухолевых клеток. В отличие от преобладания соматических мутаций удельный вес злокачественных опухолей, имеющих только наследственный компонент, мал. Процент случаев, связанных с наследственными факторами, вариабелен. Например, ретинобластома имеет значительный наследственный компонент. Для других опухолей доля наследственности составляет 1–10%.

Доброкачественные опухоли встречаются у детей чаще, чем злокачественные (в сравнении со взрослыми), локализуясь преимущественно в мягких тканях (92%), коже, костях, реже – в желудочно-кишечном тракте, легких, половых органах. В группе детей с доброкачественными опухолями преобладают девочки (среди детей со злокачественными опухолями число мальчиков и девочек равно). Понятие доброкачественности опухоли условно. Объемное образование способно прорастать в соседние органы, сдавливать жизненно важные структуры, менять гемодинамику вплоть до возникновения сердечной недостаточности. Появление новых внутриорганных образований иногда происходит на протяжении всей жизни. Врожденные опухоли нередко являются частью общего генетического синдрома, они сочетаются с судорогами, нарушениями психического развития, зрения, слуха и т. д. Таким образом, понятие доброкачественности опухоли у детей относительное.

Возраст манифестации опухолей. Возраст на момент первичного диагноза при разных опухолях различен. Тератомы могут быть врожденными. 40–50% злокачественных новообразований у детей манифестируют в первые 5 лет жизни. Эмбриональные опухоли (нейробластома, нефробластома, ретинобластома) диагностируются преимущественно у детей первых 5 лет жизни.

Общие проявления опухолей у детей, **создающие проблемы в дифференциальной диагностике с инфекцией**. Клиника опухолей достаточно неспецифична. Начало ускользает от внимания. Регистрируются утомляемость, снижение аппетита и веса. Возможны рецидивирующие инфекции, гематомы и/или петехиальные кровоизлияния на коже и слизистых, стоматит, гингивит, ангины. Наблюдаются боли в костях и суставах без признаков воспаления (пролиферация бластов при лейкозах в костном мозге и повышение внутрикостного давления), что симулирует иные заболевания. Обнаруживается умеренное или выраженное увеличение лимфатических узлов (ЛУ), селезенки, печени, гонад, почек, средостения. Увеличение ЛУ заставляет проводить дифференциальную диагностику с лимфаденитами.

При поражении ЦНС возникают головные боли, тошнота и/или рвота натощак, потеря зрения, параличи черепно-мозговых нервов, судороги, инфильтраты в слезных железах (симптом Микулича). Такая опухоль, как нейробластома, при локализации в заднем средостении проявляется кашлем, затруднением дыхания, торакалгиями, сдавлением спинного мозга с вялыми параличами. Абдоминальная локализация протекает с запорами.

Клинико-лабораторные и инструментальные проявления злокачественных заболеваний могут быть схожими с другими состояниями. Самыми частыми заболеваниями детского возраста являются инфекции. Поэтому в ряде случаев возникают сложности в дифференциальной диагностике злокачественных и инфекционных заболеваний

Нередко при любой локализации развиваются поносы за счет синтеза вазоинтестинального пептида, фебрильная лихорадка, вялость и раздражительность.

Неходжкинские лимфомы дебютируют с вялости, потери массы тела, увеличения ЛУ, субфебрильной температуры. Абдоминальная локализация может протекать с клиникой аппендицита или инвагинации в илеоцекальной области, медиастинальная – с выпотом, застоем крови на периферии, одышкой.

Остеосаркома встречается в подростковом возрасте, в период бурного роста и является высокозлокачественной веретеновидноклеточной опухолью, продуцирующей внеклеточный остеоид. Преимущественная локализация – метафизы длинных трубчатых костей, в 50% всех случаев – в области коленного сустава. Остеосаркома проявляется локальной болью, опуханием. Семья или сам подросток нередко связывают изменения с травмой, или состояние первоначально рассматривается как артрит. Поэтому существует непререкаемое правило: моноартрит крупного сустава у ребенка требует неотложного исключения опухоли, у взрослого – гонококковой инфекции (*рис.*).

Саркома Юинга – примитивная нейроэктодермальная опухоль из соединительной ткани костного мозга с излюбленной локализацией в диафизах длинных трубчатых костей. Проявляется локальными болями и опуханием, остеолизом, периостальным неоостеогенезом в области опухоли, что ошибочно трактуется как остеомиелит; возможны лихорадка и потеря веса.

Частные вопросы. Среди детей (16 человек) с первоначальным ошибочным диагнозом «инфекция» (респираторная инфекция, ангина, пневмония, остеомиелит,

сепсис, туберкулез) были установлены диагнозы: лейкемия (6), лимфома (5), нейробластома (3), остеосаркома (1), гистиоцитоз из клеток Лангерганса (1). В последнем случае был первоначально заподозрен туберкулез Юинга.

В качестве ведущих симптомов были зарегистрированы: лихорадка (15 случаев), кашель (5), спленомегалия (3), гепатомегалия (2), увеличение ЛУ, местные признаки воспаления, а также боли в костях, слабость, нарушения походки. Степень анемии (10 детей) и ее упорство, тромбоцитопения (7 пациентов) не соответствовали тяжести воспаления. Лактатдегидрогеназа (ЛДГ) была повышена у 8 пациентов. Задержка с диагностикой опухоли составляла от 2 до 35 дней, что, безусловно, ухудшало прогноз.

Проблемы дифференциальной диагностики инфекции и опухоли. Возможны две основные причины ложноотрицательной диагностики новообразования и ложноположительной диагностики инфекции. Прежде всего, это активация собственной флоры или наслоение инфекции на этапе клинического дебюта опухоли и маскировки неоплазмы симптомами воспаления. Инфекции у таких пациентов, особенно с онкогематологическими заболеваниями, – серьезная и частая проблема. Причинами бурного инфекционного процесса являются:

- Нейтропения с дефектом фагоцитоза. Нейтропения – ведущий дефект иммунитета при остром лимфобластном и остром миелобластном лейкозе или метастазировании опухолей в костный мозг с вытеснением кроветворных клеток. Нейтрофилы – первая линия защиты от бактериальной и грибковой инфекции. Тяжесть инфекции прямо связана с длительностью и глубиной нейтропении. В ряде случаев число нейтрофилов может оставаться в пределах нормы, но нарушается их способность к миграции и фагоцитозу [7].
- Дефицит Т-клеток и нарушение клеточного иммунитета (лимфома Ходжкина, Т-лимфома, острый и хронический лейкоз). Клеточно-опосредованный иммунитет направлен против внутриклеточных патогенов. Возбудителями инфекционного заболевания при этом могут оказаться листерии, легионеллы, микобактерии, пневмоцисты, сальмонеллы, токсоплазмы, вирусы герпеса, дрожжевые грибки и другие внутриклеточные бактерии, грибки и паразиты.

Возможны две основные причины ложноотрицательной диагностики новообразования и ложноположительной диагностики инфекции. Прежде всего, это активация собственной флоры или наслоение инфекции на этапе клинического дебюта опухоли и маскировки неоплазмы симптомами воспаления

- Дефицит В-клеток и дефицит гуморального иммунитета. Иммуноглобулины, продуцируемые В-клетками, защищают организм от капсульных бактерий (пневмо- и менингококки, гемофильная палочка). Возможно развитие синуситов, пневмонии, менингита или сепсиса [8].

Рисунок. Изображение злокачественной опухоли кости, симулировавшей остеомиелит за счет лихорадки, симптомов интоксикации и локальных болей

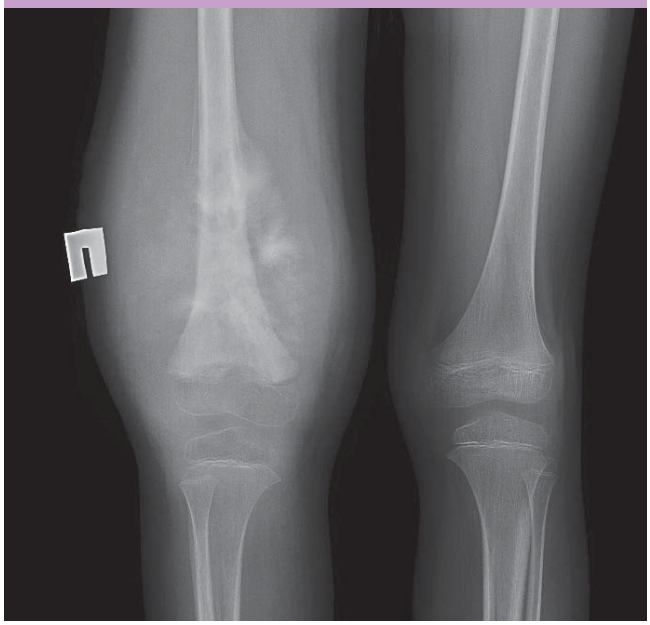

Паранеопластический синдром (ПС), симулирующий иные заболевания, в т. ч. опухоли, – реакция организма на антигены, цитокины, гормоны, выделяемые опухолью [9]. Наряду с этим опухоли (особенно острые лейкозы, лимфома Ходжкина, остеосаркома) могут активировать макрофаги, которые начинают избыточно продуцировать провоспалительные цитокины, действующие на гипоталямус, вызывая гипертермию. ПС иногда предшествует диагностике самой опухоли. До 50% больных с опухолями имеют ПС. ПС проявляется лихорадкой (лейкемии, саркомы, гепатомы, гипернефрома), гиперпигментацией (меланома, опухоли желудочно-кишечного тракта), узловатой эритемой (лимфомы, лейкемии, карциномы), крапивницей (мастоцитоз, лимфомы, эритремия), пальцами по типу «барабанных палочек» и остеоартропатией (рак бронхов), анемией (многие опухоли), эозинофилией (метастазирующие опухоли, лимфомы, лейкемии), лейкоцитозом и тромбоцитозом (многие опухоли), тромбоцитопенией (синдром Казабаха – Меррита = кавернозная ангиома, лимфопролиферативные заболевания), тромбозами (злокачественные опухоли легких, желудка, поджелудочной железы, желчного пузыря, толстой кишки), абактериальным тромботическим эндокардитом (аденокарциномы желудка, легких, поджелудочной железы), синдромом диссеминированного внутрисосудистого свертывания (лимфомы, лейкемии, метастазирующий рак), эмболией легких (рак бронхов, желудочно-кишечного тракта, молочной железы, матки), миопатией (рак бронхов, желудка, яичников), нейропатией (рак молочной железы, бронхов, желудка), энцефаломиелопатией (опухоли легких, яичников), хроническими

миелопатиями и полиневритами (неходжкинские лимфомы), нарушениями зрения (мелкоклеточный рак бронхов), парапротеинемией (рак молочной железы, толстой кишки, простаты), гломерулонефритами (опухоли легких, молочной железы, лейкемии, лимфомы).

В качестве паранеопластического состояния в дерматологии известен «кожный рог», при котором в 30% обнаруживают опухоли внутренних органов.

К паранеопластическим состояниям относится параэндокринный синдром, когда обнаруживается гормональная активность опухолей, исходящих не из эндокринных органов. Секреция гормонов такими опухолями не регулируется обычными механизмами. Синдром Кушинга встречается при мелкоклеточном раке бронхов, тимоме, раке островкового аппарата поджелудочной железы; синдром Шварца – Барттера – при раке поджелудочной железы, 12-перстной кишки, бронхов; гирсутизм – при опухолях надпочечников и яичников; феминизация – при эстрогенпродуцирующих карциномах и аденомах надпочечников; преждевременное половое созревание и гинекомастия – при опухолях легких, гепатомах, тератомах средостения и яичек; гипогликемия – при гастроинтестинальных карциномах, гепатомах, больших саркомах; гипертиреоз – при хориокарциномах, пузырном заносе, опухолях легких; полиглобулия – при раке почек, мозжечковых ангиомах и гемангиобластомах. Кроме того, возможна эктопическая секреция следующих гормонов и рилизинг-факторов: гормон роста (аденокарцинома легких); соматостатин, кальцитонин (мелкоклеточный рак бронхов); пролактин (рак почек, легких); вазоактивный интестинальный пептид (опухоли мозга, легких, поджелудочной железы); глюкагон (опухоли легких, поджелудочной железы); серотонин, 5-гидрокситриптофан (мелкоклеточный рак бронхов, карциноид, опухоли поджелудочной железы); рилизинг-фактор гормона роста (рак островкового аппарата, карциноид); гастрин (рак легкого); человеческий хорионический гонадотропин (рак яичников, легких, желудка). Известно устойчивое сочетание нейрофиброматоза, карциноида 12-перстной кишки (в 40% случаев – соматостатинома) и феохромоцитомы [9].

Сочетание лихорадки с болями в костях, необъяснимой гепато- и/или спленомегалией, лимфаденопатией, изменением клеточного состава крови, повышением концентрации ЛДГ должно служить поводом для исключения злокачественного заболевания

Заключение. Клинико-лабораторные и инструментальные проявления злокачественных заболеваний могут быть схожими с другими состояниями. Самыми частыми заболеваниями детского возраста являются инфекции. Поэтому в ряде случаев возникают сложности в дифференциальной диагностике злокачественных и инфекционных заболеваний [5, 6]. Сочетание лихорадки с болями в костях, необъяснимой гепато- и/или спленомегалией, лимфаденопатией, изменением клеточного состава крови, повышением концентрации ЛДГ должно служить поводом для исключения злокачественного заболевания.

ЛИТЕРАТУРА

1. Заболеваемость населения по основным классам болезней по субъектам Российской Федерации в 2010 г. http://www.gks.ru/bgd/regl/b11_34/IssWWW.exe/Stg/d01/01-23-1.htm.
2. Будаева Д.Д. Медико-статистический мониторинг лейкозов у детей в республике Бурятия и регионах Российской Федерации. Автореферат дисс. к.м.н., Москва, 1999: 25.
3. Халтурина И.Л. Острые лейкозы у детей Астраханской области: частотные характеристики, качество диагностики и результаты лечения. Автореферат дисс. к.м.н., Москва, 2007: 24.
4. Крылова В.В. Медико-статистические характеристики лейкозов и лимфом у детей Брянской области в период 1994-2007 гг. Автореферат дисс. к.м.н., Москва, 2011: 34.
5. Forgie S, Robinson J. Pediatric malignancies presenting as a possible infectious disease. *BMC Infectious Diseases*, 2007, 7(44) doi: 10.1186/1471-2334-7-44.
6. Wetzler M. Acute Leukemia in Adults. In: Conn's Current Therapy. *Hematology*, 2015, 12: 817-909.
7. Bodey G, Buckley M, Sathe Y et al. Quantitative relationships between circulating leukocytes and infection in patients with acute leukemia. *Ann. Intern. Med*, 1966, 64: 328-340.
8. Pilarski L, Andrews E, Mant M et al. Humoral immune deficiency in multiple myeloma patients due to compromised B-cell function. *J. Clin. Immunol,* 1986, 6: 491-501.
9. Siegenthaler W, Aeschliman A (Hrsg.) Differentialdiagnose innere Krankheiten. Thieme Verlag, Berlin, 2005: 1133.