DOI: https://doi.org/10.21518/2079-701X-2019-2-131-141

Клинический анализ мочи:
РОЛЬ В СОВРЕМЕННОЙ ПЕДИАТРИЧЕСКОЙ ПРАКТИКЕ

И.Н. ЗАХАРОВА[1], И.М. ОСМАНОВ[2], Е.Б. МАЧНЕВА[3], Э.Б. МУМЛАДЗЕ[1], Н.В. ГАВЕЛЯ[2], О.В. БРАЖНИКОВА[2], И.Н. ЛУПАН[4]

[1] Федеральное государственное бюджетное образовательное учреждение дополнительного профессионального образования «Российская медицинская академия непрерывного профессионального образования» Министерства здравоохранения Российской Федерации: 125993, Россия, г. Москва, ул. Баррикадная, д. 2/1, стр. 1

[2] Государственное бюджетное учреждение здравоохранения города Москвы «Детская городская клиническая больница имени З.А. Башляевой Департамента здравоохранения города Москвы»: 125373, Россия, г. Москва, ул. Героев Панфиловцев, д. 28

[3] Обособленное структурное подразделение «Российская детская клиническая больница» Федерального государственного бюджетного образовательного учреждения высшего образования «Российский национальный исследовательский медицинский университет имени Н.И. Пирогова» Министерства здравоохранения Российской Федерации: 119571, Россия, г. Москва, Ленинский пр-т, д. 117

[4] Федеральное государственное бюджетное образовательное учреждение высшего образования «Южно-Уральский государственный медицинский университет» Министерства здравоохранения Российской Федерации: 454092, Россия, Уральский федеральный округ, Челябинская область, г. Челябинск, ул. Воровского, д. 64

Информация об авторах:

Захарова Ирина Николаевна – д.м.н., профессор, заведующая кафедрой педиатрии с курсом поликлинической педиатрии им. Г.Н. Сперанского Федерального государственного бюджетного образовательного учреждения дополнительного профессионального образования «Российская медицинская академия непрерывного профессионального образования» Министерства здравоохранения Российской Федерации; тел.:+7 (495) 496-52-38; e-mail: kafedra25@yandex.ru

Османов Исмаил Магомедович – д.м.н., профессор, главный врач Государственного бюджетного учреждения здравоохранения города Москвы «Детская городская клиническая больница имени З.А. Башляевой Департамента здравоохранения города Москвы»; тел.: +7 (495) 496-91-00; e-mail: OsmanovIM@zdrav.mos.ru

Мачнева Елена Борисовна – к.м.н., педиатр, Обособленное структурное подразделение «Российская детская клиническая больница» федерального государственного бюджетного образовательного учреждения высшего образования «Российский национальный исследовательский медицинский университет имени Н.И. Пирогова» Министерства здравоохранения Российской Федерации; тел.: +7(915) 458-69-64; e-mail: lena.machneva@yandex.ru

Мумладзе Этери Борисовна – к.м.н., доцент кафедры педиатрии с курсом поликлинической педиатрии им. Г.Н. Сперанского Федерального государственного бюджетного образовательного учреждения дополнительного профессионального образования «Российская медицинская академия непрерывного профессионального образования» Министерства здравоохранения Российской Федерации; тел.: +7 (495) 496-52-38; e-mail: kafedra25@yandex.ru

Гавеля Наталья Вячеславовна – врач функциональной диагностики Государственного бюджетного учреждения здравоохранения города Москвы «Детская городская клиническая больница имени З.А. Башляевой Департамента здравоохранения города Москвы»; тел.:+7 (495) 496-52-38; e-mail: kafedra25@yandex.ru

Бражникова Оксана Владимировна – ассистент кафедры педиатрии с курсом поликлинической педиатрии им. Г.Н. Сперанского Федерального государственного бюджетного образовательного учреждения дополнительного профессионального образования «Российская медицинская академия непрерывного профессионального образования» Министерства здравоохранения Российской Федерации; тел.: +7 (495) 496-52-38; e-mail: kafedra25@yandex.ru

Лупан Ирина Николаевна – к.м.н., доцент кафедры педиатрии и неонатологии Института дополнительного профессионального образования Федерального государственного бюджетного образовательного учреждения высшего образования «Южно-Уральский государственный медицинский университет» Министерства здравоохранения Российской Федерации; тел.: +7 (351) 774-34-55; e-mail: 7743455@mail.ru

РЕЗЮМЕ

Исследование мочи не только помогало врачам с древних времен диагностировать различные болезни, но и послужило стимулом для появления таких разделов медицины, как урология, нефрология, эндокринология. Сам метод эволюционировал на протяжении многих веков от сугубо визуально-описательного (уроскопии) до современного, включающего физико-химическое, биохимическое и микроскопическое исследование мочи. Несмотря на появление в последние годы новых точных и более совершенных методов исследования биологических жидкостей, клинический анализ мочи остается одним из самых часто выполняемых исследований в практике врача, в том числе педиатра. Этот относительно простой и быстрый в выполнении анализ является скрининговым методом диагностики, прежде всего заболеваний органов мочевой системы, а также многих других органов и систем. В статье описаны современные аспекты трактовки данного лабораторного исследования, которое по-прежнему является одним из самых значимых в арсенале врача-педиатра.

Ключевые слова: *бактериурия, гематурия, дети, инфекция мочевых путей, клинический анализ мочи, лейкоцитурия, моча, протеинурия*

Для цитирования: Захарова И.Н., Османов И.М., Мачнева Е.Б., Мумладзе Э.Б., Гавеля Н.В., Бражникова О.В., Лупан И.Н. Клинический анализ мочи: роль в современной педиатрической практике. *Медицинский совет.* 2019; 2: 131-141. DOI: https://doi.org/10.21518/2079-701X-2019-2-131-141.

Конфликт интересов: авторы заявляют об отсутствии конфликта интересов.

Clinical urine analysis:

A ROLE IN MODERN PAEDIATRIC PRACTICE

Irina N. ZAKHAROVA[1], Ismail M. OSMANOV[2], Elena B. MACHNEVA[3], Eteri B. MUMLADZE[1], Natalia V. GAVELYA[2], Oksana V. BRAZHNIKOVA[2], Irina N. LUPAN[4]

[1] Federal State Budgetary Educational Institution of Additional Professional Education «Russian Medical Academy of Continuing Professional Education» of the Ministry of Health of the Russian Federation: 125993, Russia, Moscow, Barrikadnaya St., 2/1, b. 1

[2] State Budgetary Institution of Health Care of the City of Moscow "Children's City Clinical Hospital named after Z.A. Bashlayeva" of the Department of Healthcare of the city of Moscow: 125373, Russia, Moscow, 28, Geroev Panfilovtsev St.

[3] Separate business unit Russian Children's Clinical Hospital of the Federal State Budgetary Educational Institution of Higher Education «Russian National Research Medical University named after N.I. Pirogov» of the Ministry of Health of the Russian Federation: 119571, Russia, Moscow, Leninsky Ave. 117

[4] Federal State Budgetary Educational Institution of Higher Education «South Ural State Medical University» of the Ministry of Health of the Russian Federation: 454092, Russia, Ural Federal District, Chelyabinsk Region, 64, Vorovskogo Street, Chelyabinsk

Author credentials:

Zakharova Irina Nikolaevna – Dr. of Sci (Med), Professor, Head of the Department of Pediatrics with the course of polyclinic pediatrics named after G.N. Speranskiy Federal State Educational Institution of Additional Professional Education «Russian Medical Academy of Continuous Professional Education» of the Ministry of Health of the Russian Federation; tel.: +7 (495) 496-52-38; e-mail: kafedra25@yandex.ru

Osmanov Ismail Magomedovich – Dr. of Sci (Med), Professor, Chief Doctor of the Moscow State Budgetary Healthcare Institution «Children's City Clinical Hospital named after Z.A. Bashlyaeva of the Department of Healthcare of Moscow»; tel: +7 (495) 496-91-00; e-mail: OsmanovIM@zdrav.mos.ru

Machneva Elena Borisovna – Candidate of Medical Sciences, pediatrician, Separate business unit Russian Children's Clinical Hospital of the Federal State Educational Institution of Higher Education «Russian National Research Medical University named after N.I. Pirogov» of the Ministry of Health of the Russian Federation; tel: +7(915) 458-69-64; e-mail: lena.machneva@yandex.ru

Mumladze Eteri Borisovna – Candidate of Medical Sciences, Associate Professor of the Department of Pediatrics with the course of polyclinic pediatrics named after G.N. Speranskiy Federal State Educational Institution of Additional Professional Education «Russian Medical Academy of Continuing Professional Education» of the Ministry of Health of the Russian Federation; tel: +7 (495) 496-52-38; e-mail: kafedra25@yandex.ru

Gavelya Natalia Vyacheslavovna – doctor of functional diagnostics of the State Budgetary Institution of Healthcare of Moscow «Children's City Clinical Hospital named after Z.A. Bashlyaeva of the Department of Healthcare of Moscow»; tel.: +7 (495) 496-52-38; e-mail: kafedra25@yandex.ru

Brazhnikova Oksana Vladimirovna – Assistant of the Department of Pediatrics with the course of polyclinic pediatrics named after G.N. Speranskiy Federal State Educational Institution of Additional Professional Education «Russian Medical Academy of Continuing Professional Education» of the Ministry of Health of the Russian Federation; tel: +7 (495) 496-52-38; e-mail: kafedra25@yandex.ru

Lupan Irina Nikolaevna – Candidate of Medical Sciences, Associate Professor of the Department of Pediatrics and Neonatology of the Institute of Additional Professional Education of the Federal State Budgetary Educational Institution of Higher Education «South Ural State Medical University» of the Ministry of Health of the Russian Federation; tel: +7 (351) 774-34-55; e-mail: 7743455@mail.ru

ABSTRACT

Urine testing has not only helped physicians to diagnose various diseases since ancient times, but has also stimulated the emergence of such areas of medicine as urology, nephrology, endocrinology. The method itself has evolved over the centuries from purely visual (uroscopy) to modern, physico-chemical, biochemical and microscopic examination of urine. Despite the emergence in recent years of new accurate and more advanced methods for the study of biological fluids, clinical analysis of urine remains one of the most frequently performed studies in the practice of a doctor, including a paediatrician. This relatively simple and quick analysis is a screening method for the diagnosis of diseases of the urinary system, as well as many other organs and systems. The article describes the current aspects of this laboratory study, which is still one of the most important in the arsenal of a pediatrician.

Keywords: *bacteriuria, hematuria, children, urinary tract infection, clinical analysis of urine, leukocyturia, urine, proteinuria*

For citing: Zakharova I.N., Osmanov I.M., Machneva E.B., Mumladze E.B., Gavelya N.V., Brazhnikova O.V., Lupan I.N. Clinical urine analysis: a role in modern paediatric practice. *Meditsinsky Sovet.* 2019; 2: 131-141. DOI: https://doi.org/10.21518/2079-701X-2019-2-131-141.

Conflict of interest: The authors declare no conflict of interest.

В настоящее время исследование мочи, наряду с оценкой анамнеза, физикальным, инструментальным обследованием, другими лабораторными исследованиями, является основой диагностики заболеваний почек, мочевыводящих путей и других органов и систем [1].

На протяжении всей истории человечества моча являлась первой жидкостью организма, подлежащей изучению, и постоянно снабжала медицину информацией о функционировании организма. Считается, что анализу мочи обязаны своим возникновением такие науки, как урология (именно мочекаменная болезнь – заболевание богатых и знатных – стимулировала врачей к исследованию мочи), нефрология и эндокринология (пусковую роль сыграло исследование глюкозурии) [2]. Анализ мочи является не только одним из самых древних диагностических исследований, давших начало нескольким клиническим направлениям медицины и прошедших долгий путь от простого визуального осмотра в древности до современного подробного химического анализа, физического, микроскопического, молекулярного, метаболомного, протеомного исследования. Это исследование не потеряло актуальности и в настоящее время, помогая клиницисту в диагностике многих заболеваний.

В отечественной науке и клинической практике широко применяется термин «мочевой синдром», который является комплексным понятием и включает как нарушения мочеотделения (поли-, олигурия, дизурия и т. д.), так и изменения в структуре и составе мочи (гипостенурия, протеинурия и т. д.) [3]. Как уже упоминалось выше, несмотря на глубочайшие достижения современной науки, клинический анализ мочи не потерял своей актуальности и популярности среди клиницистов. Именно клинический анализ мочи является одним из наиболее часто выполняемых скрининговых лабораторных исследований в педиатрии. Клинический анализ мочи включает физико-химические, биохимические исследования мочи, а также микроскопию мочевого осадка [4], и чаще всего проводится для диагностики инфекции мочевых путей или для исключения других заболеваний почек [1, 5].

При трактовке клинического анализа мочи важно соблюдение принципов отбора проб мочи, особенно в педиатрической практике, а также правильность интерпретации результатов исследования [1, 5, 6].

ПРАВИЛА ПОЛУЧЕНИЯ ОБРАЗЦА МОЧИ

Средняя порция мочи может быть получена от любого ребенка, контролирующего свое мочеиспускание. Исследования показали, что предварительное очищение половых органов и промежности с помощью гигиенических средств и воды перед мочеиспусканием уменьшает загрязнение мочи периуретральными микроорганизмами и лейкоцитами [7, 8].

Для получения образцов мочи от детей грудного и младшего возраста, которые еще не могут контролировать мочеиспускание, официально существуют четыре различных способа:

- с помощью мочеприемника: гениталии ребенка осматриваются, тщательно очищаются и высушиваются, после чего к ним прикрепляется мочеприемник. Моча, собранная подобным образом, не подходит для бактериологического исследования, поскольку загрязнение часто приводит к ложноположительным результатам [9–11],
- сбор средней порции мочи методом clean-catch («чистый улов»): для получения свежего образца мочи ребенку предварительно дают пить воду, затем с открытыми гениталиями держат его на коленях у взрослого над стерильным сосудом. Моча, полученная в результате свободного мочеиспускания, попадает в стерильный сосуд. Этот метод дает ложноположительные результаты в 5–26% случаев [11, 12],
- образец мочи, полученный с помощью катетеризации мочевого пузыря, – подходящий образец мочи для бактериологического исследования может быть получен путем однократной катетеризации (для младенцев мужского пола не подходит) [13],
- надлобковая пункция мочевого пузыря – это простой (хотя и редко выполняемый) способ получения пробы мочи у младенцев при подозрении на пиелонефрит. Пункция мочевого пузыря показана, когда предполагается, что моча из мочеприемника будет загрязнена, например у пациентов с вульвовагинитом, аногенитальным дерматитом или фимозом. Пункция, скорее всего, будет успешной, если степень наполнения мочевого пузыря предварительно оценена с помощью ультразвукового исследования: у новорожденных и младенцев ультразвуковое исследование увеличивает вероятность получения адекватного образца мочи с 60% до почти 97% [14, 15].

Образец мочи из первого утреннего мочеиспускания наиболее подходит для биохимического анализа, однако второе утреннее мочеиспускание более практично в амбулаторной клинике [16, 17]. Желательно, чтобы моча была получена в одно и то же время суток у конкретного пациента, чтобы результаты были сопоставимы между собой. Моча не должна храниться перед исследованием дольше чем 1–2 часа при комнатной температуре или 4 часа в холодильнике (при 4 °C), иначе присутствующие в ней клеточные элементы разрушатся, количество бактерий увеличится, а pH будет расти [18].

ПОКАЗАТЕЛИ КЛИНИЧЕСКОГО АНАЛИЗА МОЧИ

Физико-химические свойства мочи

Цвет мочи человека в норме соломенно-желтый (обусловлен присутствием красителей, в частности урохрома), причем интенсивность ее окраски зависит чаще всего от относительной плотности. Моча с низкой относительной плотностью (после введения в организм большого количества жидкости, при несахарном и сахарном диабете и т. д.) почти бесцветна, моча с высокой относительной плотностью (после обильного потоотделения, при лихорадочных состояниях и т. д.) обладает насыщенным цветом. Цвет, отличающийся от нормы, моча может приобретать при большом числе различных состояний, например [4]:

- красный цвет мочи может обуславливать содержание в ней крови, кровяных пигментов (гемоглобина, метгемо-

глобина), прием некоторых лекарственных препаратов (амидопирина, сульфаниламидов и др.),

- бурый, желтовато-бурый, почти зеленый цвет мочи может быть обусловлен содержанием желчных пигментов,
- потемнение мочи на воздухе может наблюдаться при меланоме (из-за превращения меланогена в меланин), при алкаптонурии,
- молочно-белый цвет моча может приобретать при содержании в ней большого количества гноя, при липурии, хилурии, фосфатурии,
- некоторые растительные пигменты и краски (например, эозин, метиленовый синий) при приеме их внутрь могут изменять цвет мочи.

Прозрачность мочи в норме – полная, моча лишь немного опалесцирует. Прозрачность мочи может быть неполной при наличии в ней солей, клеточных элементов, бактерий, слизи [4].

Запах свежей мочи характерный и зависит от присутствия в ней летучих кислот. При щелочном брожении моча приобретает резкий аммиачный запах, присутствие в моче ацетона придает ей запах гнилых яблок. В результате ферментативных изменений в моче, содержащей белок, кровь или гной, при раке мочевого пузыря моча приобретает запах тухлого мяса. Некоторые пищевые и лекарственные вещества могут придавать моче свойственный им запах (например, лук, чеснок, ментол) [4].

Относительная плотность мочи, измеренная при помощи урометра, в норме колеблется от 1,001 до 1,040. Относительная плотность мочи зависит от суммарного содержания в моче плотных веществ, в основном крупных молекул фосфорной кислоты, глюкозы, белков, а также мочевины, натрия, хлора и т. д. При повреждении канальцевого аппарата почек, а также при несахарном диабете моча всегда имеет низкую осмотическую концентрацию (изогипостенурия). После острых повреждений почек на определенных стадиях восстановления они теряют способность регулировать осмотическую концентрацию мочи, которая имеет относительную плотность 1,010–1,011 – изостенурия. Повышение осмотической концентрации мочи бывает при некомпенсированном сахарном диабете и гиперпродукции антидиуретического гормона, а также при лихорадке и заболеваниях, сопровождающихся потерей большого количества воды (рвота, диарея и пр.) [4].

Кислотность мочи, о которой судят по величине pH, тесно связана с состоянием кислотно-щелочного равновесия. Обычно величина pH мочи колеблется в пределах от 5,0 до 7,0. При преимущественном потреблении растительной пищи или приеме больших количеств щелочных солей реакция мочи может стать щелочной (алкалурия). При воспалительных заболеваниях мочевого пузыря моча может быть щелочной за счет ферментативных процессов [4].

Биохимическое исследование мочи

Основными биохимическими показателями, значимыми для клинической практики, являются показатели протеинурии, глюкозурии, содержания нитритов.

Таблица 1. Чувствительность и специфичность показателей анализа мочи (цит. по [19])

Table 1. Sensitivity and specificity of urine analysis parameters (quoted in [19])

Диагностический тест	Чувствительность, %	Специфичность, %
Лейкоцитарная эстераза	83 (67–94)	78 (64–92)
Нитриты в моче	53 (15–82)	98 (90–100)
Лейкоцитарная эстераза или нитриты положительные	93 (90–100)	72 (58–91)
Микроскопия, лейкоциты	73 (32–100)	81 (45–98)
Микроскопия, бактерии	81 (16–99)	83 (11–100)
Положительная лейкоцитарная эстераза, нитриты или микроскопия	99,8 (99–100)	70 (60–92)
Гематурия (пероксидазный тест)	86,1 (73–89)	85 (81–93)

Нитриты в моче. Большинство патогенных микроорганизмов в моче могут восстанавливать нитраты до нитритов, поэтому наличие нитритов в моче указывает на бактериурию. Тест на содержание нитритов может быть ложноотрицательным, если моча находится в мочевом пузыре менее 4 часов. Поэтому чувствительность теста на содержание нитритов в моче у детей для клинически значимой бактериурии не превышает 30–50%, так как дети обычно мочатся каждые 1–4 часа [1]. Сочетание нитритурии и лейкоцитурии на 93% чувствительно при диагностике инфекции мочевых путей (*табл. 1*).

Протеинурия – повышенное выведение белка с мочой – является признаком дисфункции канальцев или клубочков. Скрининговое определение протеинурии проводится с помощью клинического анализа мочи. Однако для определения степени и типа протеинурии необходимы дополнительные тесты, чтобы она была оценена количественно и правильно классифицирована. Например, экспресс-тесты Dipstick дают только полуколичественные результаты, потому что они не учитывают скорость почечной фильтрации. Ложноположительные результаты могут возникнуть из-за наличия в моче слизи, гноя, крови, при pH>8 и высококонцентрированной моче; ложноотрицательные – из-за низкой концентрации мочи [20]. Протеинурией считается концентрация белка, равная и превышающая 30 мг/дл [21]. В идеале концентрация белка в моче должна быть определена количественно на основе 24-часового сбора мочи. Однако для детей грудного и раннего возраста суточный сбор мочи практически невозможен. Расчетное соотношение белок/креатинин в разовых порциях мочи коррелирует с количеством белка в суточной моче, поэтому подходит для количественного определения протеинурии, в том числе для последующего наблюдения во времени (*табл. 2*).

Как и при определении скорости клубочковой фильтрации, протеинурия может быть недооценена или завышена, если концентрация креатинина в моче очень высока (> 2,5 г/л, например, у подростков-атлетов) или очень низка (<0,2 г/л, например, при мышечной дистрофии).

● ***Таблица 2.*** Измерение протеинурии в суточной моче и определение соотношения белок/креатинин в разовой порции мочи (цит. по [15, 16, 22–24])

● ***Table 2.*** Measurement of proteinuria in daily urine and determination of protein/creatinine ratio in a single urine dose (quoted from [15, 16, 22–24])

Концентрация белка в моче	24-часовой сбор мочи	Коэффициент белок/креатинин в разовой порции мочи	Коэффициент альбумин/креатинин в разовой порции мочи
Физиологическая	≤ 4 мг / м² BSA/ч (≤100 мг/м² BSA/сут)	≤0,2 мг/мг (дети 6–24 мес ≤0,5 мг/мг)	≤30 мг/г
Протеинурия	> 4 мг/м² BSA / ч (> 100 мг/м² BSA/сут)	> 0,2 мг/мг (дети 6–24 мес> 0,5 мг/мг)	30–299 мг/г, микроальбуминурия
Выраженная протеинурия	> 40 мг/м² BSA/ч (> 1 г/м² BSA/сут)	> 2,0 мг/мг	> 300 мг/г, макроальбуминурия

BSA – площадь поверхности тела.

Экспресс-тесты с помощью полосок в основном определяют наличие альбумина полуколичественным способом и, следовательно, не могут выявить тубулярную протеинурию. В противоположность этому биуретовая реакция дает количественную оценку всех видов белка мочи. Для количественного определения отдельных видов белков в моче необходимы дополнительные методы [1].

Бессимптомная протеинурия присутствует, по данным отдельных исследователей, у 0,6–6,3% детей. В когорте из 9000 детей значимая протеинурия была обнаружена в первой пробе в 10,7%, присутствовала в двух пробах от одного и того же ребенка только в 2,5% и в четырех пробах только в 0,1% [25]. Очевидно, что анализ мочи всегда следует повторять, если обнаружена протеинурия, прежде чем проводить какие-либо дальнейшие исследования.

Протеинурия может быть преходящей или функциональной, в частности, при следующих состояниях [26, 27]:

- гипертермия,
- лихорадка,
- физическая нагрузка,
- эмоциональный стресс,
- хроническая сердечная недостаточность,
- судороги,
- гипертиреоз.

Ортостатическая протеинурия характеризуется умеренной неселективной протеинурией до 1,0 мг/мг креатинина в дневное время и физиологической протеинурией во время ночного сна. Диагностируется путем раздельного анализа образцов мочи в дневное и ночное время. Она в основном встречается у подростков с ожирением и составляет 20–60% всех случаев бессимптомной протеинурии.

Протеинурия в сочетании с гематурией требует консультации детского нефролога, особенно если есть признаки нефритического синдрома или системного заболевания [1].

Если признаки легкой протеинурии сохраняются, следует исключать патологию клубочков или канальцев почек. Протеинурия также может быть единственным проявлением порока развития мочевыводящих путей.

У детей грудного и младшего возраста выраженная протеинурия часто отражает врожденный нефротический синдром; у детей старшего возраста основными заболеваниями для дифференциальной диагностики являются очагово-сегментарный гломерулосклероз, мембранопролиферативный гломерулонефрит, иммунные нарушения и заболевания соединительной ткани [21].

Глюкозурия. Глюкоза в моче выявляется лишь в следовых количествах. При увеличении содержания глюкозы в крови в среднем выше 150 мг/100 мл, а также при нарушении механизма реабсорбции глюкозы в почечных канальцах она появляется в моче в количествах, которые могут быть определены соответствующими методами. Гликозурия может быть следствием не только повышения концентрации глюкозы в крови (в основном при сахарном диабете, а также при остром панкреатите, гипоталамическом синдроме, алиментарной глюкоземии, повышенной физической нагрузке и пр.), но и снижения реабсорбционной способности почечных канальцев (почечный диабет, стероидный диабет, вторичная ренальная глюкозурия при хронических заболеваниях почек) [4].

Микроскопия мочевого осадка

Эпителиальные клетки. Клетки плоского эпителия нижних отделов мочевых путей (*рис. 1*) – мочевого пузыря и мочеиспускательного канала встречаются и в моче здоровых людей – обычно одна-две в поле зрения.

Эти клетки сравнительно крупные, неправильной полигональной формы, с относительно небольшим ядром. Значительное количество слущенного плоского эпителия нижних отделов мочевых путей в моче свидетельствует о воспалительном процессе в мочевых путях, и обнаружение его, наряду с лейкоцитами, служит основным диагностическим симптомом при этих заболеваниях. Отражением патологических процессов, происходящих в мочевых путях, служит также изменение структуры эпителиальных клеток, их набухание, неясные очертания ядра, появление капель жира внутри цитоплазмы, а иногда и внутри ядра. Клетки почечного эпителия появляются в моче при поражении почечных канальцев. Чаще всего их наблюдают под микроскопом в виде отдельно лежащих круглых или многогранных, хорошо очерченных клеток с большим, нерезко очерченным пузырькообразным ядром [4].

Лейкоциты, встречающиеся в незначительном количестве (один-два в поле зрения) в микроскопическом осадке мочи здоровых людей, не влияют ни на цвет, ни на прозрачность мочи. Значимая лейкоцитурия чаще всего встречается при инфекции мочевых путей. В настоящее время, помимо микроскопии, лейкоцитурию определяют также с помощью тест-полосок. Как единичный результат,

Рисунок 1. Световая микроскопия мочи – клетки плоского эпителия, увеличение 400× (фотография предоставлена Бражниковой О.В.)
Figure 1. Light microscopy of urine – flat epithelial cells, 400× magnification (photo provided by O.V. Brazhnikova)

экспресс-тест на лейкоцитурию очень чувствителен (83%), но не очень специфичен (*табл. 1*). Однако, по мнению многих авторов, тест на лейкоцитарную эстеразу и тест на лейкоцитурию с помощью тест-полосок не является полностью адекватной заменой микроскопии, хотя в литературе по этому вопросу ведутся споры [19, 28].

Тест на лейкоцитарную эстеразу может быть положительным в случае наличия в моче лизированных лейкоцитов, даже если при микроскопии лейкоциты не обнаружены; он также может быть отрицательным, несмотря на положительные микроскопические результаты, если моча имеет высокую концентрацию [21].

При оценке лейкоцитурии необходимо учитывать принятые нормы. Количество лейкоцитов, определяемое с помощью экспресс-теста, 5–10/мкл считается патологическим у мальчиков старше 3 лет; у девочек подозрение на инфекцию мочевых путей должно возникать при лейкоцитурии от 20 до 50/мкл (*табл. 3*).

При выполнении микроскопии мочи в патологических состояниях определяется увеличенное количество лейкоцитов в осадке – от 15–20 до заполнения всего поля зрения. Под микроскопом лейкоциты представляются маленькими круглыми клетками с резко очерченным и преломляющим свет ядром (особенно при манипулировании микрометрическим винтом микроскопа). Часто они склеиваются между собой, образуя скопления или группы. Лейкоциты почечного происхождения обычно одноядерные, в отличие от полиядерных лейкоцитов, происходящих в основном из нижних мочевых путей. Однако это справедливо для острых почечных заболеваний, при дистрофических заболеваниях почек в лейкоцитах, как и в клетках почечного эпителия, нередко обнаруживают явления жировой инфильтрации (стеатофаги) [4].

Бактериурия. Наличие бактерий в моче можно определить при микроскопическом исследовании, однако количественное их содержание таким способом верифицировать невозможно. Необходимо бактериологическое исследование мочи, при котором определяется количество бактерий в миллилитре. Интерпретация полученных результатов и возможность установления диагноза инфекции мочевых путей (ИМП) зависит от способа получения образца (*табл. 3*). В зависимости от способа получения культура мочи часто имеет ложноположительные результаты до 25%, а ложноположительные результаты посева мочи из мочеприемника достигают 30–63%. Результаты бактериологического исследования всегда трактуются в сочетании с клиническими симптомами ИМП: у детей школьного возраста типичными клиническими проявлениями ИМП являются боль при мочеиспускании, учащение мочеиспусканий, пиелонефрит характеризуется болью в боку и лихорадкой. При наличии сомнительных результатов анализ

Таблица 3. Диагностические значения количества лейкоцитов и бактерий (на мкл и мл соответственно) в моче (цит. по [19, 29, 30])
Table 3. Diagnostic values of the number of leukocytes and bacteria (in µl and ml, respectively) in urine (quoted from [19, 29, 30])

	Моча, полученная путем свободного мочеиспускания	Моча, полученная путем «чистого улова» или катетеризации		Моча, полученная путем пункции мочевого пузыря
		Девочки, мальчики в возрасте до 3 лет	Мальчики в возрасте от 3 лет	
Количество лейкоцитов				
Физиологическое	<20	<15	<5	<5
Пограничное	20-50	15–50	5–10	5–10
Патологическое	> 50	> 50	> 10	> 10
Количество бактерий				
Физиологическое	$<10^4$	$<10^3$	$<10^3$	Отсутствие
Пограничное	10^4	От 10^3 до 5×10^4	От 10^3 до 5×10^3	Отсутствие
Патологическое	$> 10^5$	$> 5 \times 10^4$	$> 5 \times 10^3$	Наличие любого количества бактерий

Таблица 4. Причины красного цвета мочи (цит. по [18])
Table 4. Reasons for red urine (quoted in [18])

Эндогенные	
Эритроциты	
Гемоглобин	
Миоглобин	
Продукты метаболизма	Гомогентизиновая кислота (алкаптонурия), порфирины
Аморфные ураты	
Экзогенные	
Еда	Красная свекла (бетанидин), ревень (производные антрона), ежевика, пищевые красители (например, анилин)
Лекарства	Хлорохин, дефероксамин, ибупрофен, метронидазол, нитрофурантоин, рифампицин, фенолфталеин, фенотиазины, фенитоин, имипенем
Бактерии	Serratia marcescens

мочи следует повторить до того, как будут предприняты какие-либо дополнительные диагностические или терапевтические меры [1]. Регулярный скрининг иногда выявляет значительную бактериурию без лейкоцитурии у практически здоровых детей (0,2–2%). Эта бессимптомная бактериурия не требует лечения антибиотиками [31–33]. В свою очередь, лейкоцитурия без бактериурии возможна при таких заболеваниях, как мочекаменная болезнь, почечный канальцевый ацидоз, интерстициальный нефрит, кистозные заболевания почек, гломерулонефрит, туберкулез, аппендицит, вагинит, обезвоживание [19].

Гематурия – это аномальная экскреция крови или эритроцитов с мочой [34]. Гематурия подразделяется на эритроцитурию (эритроциты в моче) или гемоглобинурию (гемоглобин в моче). Микрогематурия диагностируется либо косвенно с помощью тест-полосок, либо непосредственно с помощью световой микроскопии (более 5–10 клеток/мкл) в счетной камере; макрогематурия (более 1000 клеток/мкл) проявляется красноватым цветом мочи [34]. Однако красный цвет мочи не является синонимом макрогематурии, так как он может быть обусловлен гемоглобинурией, миоглобинурией или приемом лекарственных средств и продуктов (*табл. 4*).

Базовая диагностическая оценка макрогематурии для ее дальнейшей дифференциации всегда включает микроскопический анализ мочи.

Микрогематурия всегда должна подтверждаться повторными анализами мочи. Гематурия в сочетании с протеинурией указывает на заболевание почек и требует дальнейшей диагностики. Оценка гематурии не должна ограничиваться положительным экспресс-тестом, микроскопия мочи обязательна во всех случаях [1].

Обнаруживаемые в моче эритроциты под микроскопом представляются в виде круглых или другой формы клеток, отличающихся от прочих форменных элементов не только отсутствием ядра, но и зеленовато-желтым окрашиванием (*рис. 2*).

При заболеваниях почек нередко удается обнаружить значительное количество выщелоченных эритроцитов – так называемых теней эритроцитов, появляющихся вследствие гемолиза и принимающих причудливые формы (например, тутовых ягод). Выщелачивание эритроцитов происходит и при плохом хранении исследуемой мочи [4].

Эритроцитурия может иметь гломерулярное и постгломерулярное происхождение (*табл. 5*). Постгломерулярные источники кровотечений могут быть расположены в любом месте мочевыводящих путей, от чашечек до отверстия уретры. Макрогематурия постгломерулярного происхождения характеризуется окрашиванием мочи в ярко-красный цвет, в то время как макрогематурия клубочкового происхождения имеет ржаво-коричневый цвет. Фазово-контрастная микроскопия осадка мочи

Таблица 5. Характерные признаки эритроцитурии гломерулярного и негломерулярного происхождения [23, 36, 37]
Table 5. Characteristics of glomerular and non-glomerular hematuria [23, 36, 37]

Признак	Негломерулярная	Гломерулярная
Морфология эритроцитов	нормальные/эуморфные	дисморфные
Эритроцитарные цилиндры	отсутствуют	много
Протеинурия	≤500 мг/сут ≤300 мг/м^2 · сут	>500 мг/сут > 300 мг/м^2 · сут
Цвет	ярко-красный	темно-коричневый, «как кока-кола»
Сгустки крови	возможно наличие	отсутствуют

Рисунок 2. Световая микроскопия мочи – неизмененные эритроциты, увеличение 400× (фотография предоставлена Бражниковой О.В.)
Figure 2. Urine light microscopy – invariant red blood cells, 400× magnification (photo provided by O.V. Brazhnikova)

позволяет выявить наличие дисморфных эритроцитов (акантоцитов) или эритроцитарных цилиндров, что может указывать на повреждение клубочков [1, 4]. Фракция дисморфных эритроцитов выше 5% обладает 52% чувствительностью и 98% специфичностью для диагностики клубочкового источника эритроцитурии, такого как гломерулонефрит или врожденная гломерулопатии [35]. Сгустки крови не обнаруживаются при гломерулярной гематурии.

Преходящая гематурия часто не имеет какого-либо патологического значения. Она может сопровождать лихорадку или возникать при физической нагрузке («гематурия бегуна»), но также может быть вызвана ИМП, мочекаменной болезнью, опухолью почки (опухоль Вильмса) или вмешательствами на мочевыводящих путях [1].

Стойкая гематурия может быть связана с редкими наследственными дефектами клубочковой базальной мембраны (синдром Альпорта, болезнь тонких базальных мембран). Изолированная бессимптомная микрогематурия требует длительного наблюдения, поскольку это может указывать на бессимптомную стадию заболевания почек. Гломерулярная (микро-) гематурия нуждается в дальнейшей диагностике [1].

К тубулоинтерстициальным причинам эритроцитурии относят [1]:

- кистозные заболевания почек,
- пиелонефрит (бактериального или другого происхождения, например аденовирус [38], малярия, токсоплазмоз),
- нефрокальциноз,
- лекарственные препараты,
- токсины или опухоли [39].

Поскольку эти заболевания не вовлекают клубочек, эритроциты в моче эуморфны. То же самое относится к гематурии сосудистого происхождения, например микротромбозу при серповидноклеточной анемии, тромбозу почечных вен или эмболии почечной артерии [39].

Постренальные причины гематурии включают травму, инфекции мочевыводящих путей, мочекаменную болезнь, гиперкальциурию и анатомические поражения (обструкция, гидронефроз, опухоль) [1].

Цилиндрурия. Цилиндры представляют собой частицы цилиндрической формы с обычно округлыми концами, которые берут свое начало в восходящей части петли Генле, дистальных канальцах и собирательных протоках почки и состоят из специфического матрикса, то есть гликопротеина Тамма – Хорсфалла или уромодулина. Этот белок секретируется трубчатыми клетками толстой восходящей ветви петли Генле и имеет фибриллярную структуру. При некоторых обстоятельствах волокна белка агрегируют, что вызывает образование цилиндров, которые принимают форму просвета почечных канальцев, где они образуются. Агрегации волокон способствует несколько факторов, в том числе повышенная концентрация ультрафильтрованных белков, низкий pH и высокая осмоляльность внутри канальцев [40]. Все это оправдывает необходимость классификации цилиндров, которая основана как на их морфологии, так и на частицах, которые они содержат (*табл. 6*).

Гиалиновые цилиндры. Эти цилиндры состоят только из уромодулина, их легче обнаружить не при обычной, а при фазово-контрастной микроскопии. Гиалиновые цилиндры могут иметь различную морфологию: «пушистые», компактные, извитые или морщинистые. Гиалиновые цилиндры могут быть обнаружены у здоровых субъектов, после напряженной физической нагрузки, при лихорадке, обезвоживании. Однако гиалиновые цилиндры могут также присутствовать в различных количествах при всех заболеваниях почек, включая гломерулонефриты, где они были обнаружены у 100% исследованных пациентов [41].

Зернистые цилиндры имеют поверхность, состоящую из гранул, которые могут различаться по размеру (*рис. 3*).

Гранулы могут быть довольно неоднородными, от мелких (мелкозернистые цилиндры) до грубых (крупнозернистые цилиндры), могут быть темными, прозрачными и пигментированными. Наличие зернистых цилиндров всегда отражает повреждение почек.

Восковидные цилиндры обычно имеют вид расплавленного воска, что придает им высокий показатель преломления. Они часто темные, с тупыми концами, с зазубренными и потрескавшимися краями и большого размера. Их состав остается до конца не ясен.

Жировые цилиндры могут содержать липидные капли, овальные жировые тела или кристаллы холестерина. Наличие жировых отливок в моче связано с тяжелой протеинурией (у пациентов с нефротическим синдромом).

Клеточные цилиндры включают все цилиндры, содержащие клетки любого типа, которые могут присутствовать в почечных канальцах, такие как лейкоциты, эритроциты (*рис. 4*), эпителиальные клетки. Характерны для заболева-

Таблица 6. Классификация мочевых цилиндров (цит. по [40])
Table 6. Classification of urine cylinders (quoted in [40])

Тип	Подтип
Гиалиновые	
Зернистые	Крупнозернистые Мелкозернистые
Восковидные	-
Жировые	-
Клеточные	Лейкоцитарные Эритроцитарные Эпителиальные (содержащие эпителиальные клетки почечных канальцев)
Пигментные	Гемоглобиновые Миоглобиновые Билирубиновые
Содержащие микроорганизмы	Бактериальные Кандидозные
Содержащие кристаллы	В зависимости от типа кристаллов
Смешанные	Гиалиново-зернистые (самый частый) Зернисто-клеточные Зернисто-жировые Восковидно-зернистые Восковидно-клеточные и т. п.

Рисунок 3. Зернистый цилиндр (фазово-контрастная микроскопия, исходное увеличение 400×, предоставлено доктором G.B. Fogazzi) (цит. по [40])
Figure 3. Granular cylinder (phase-contrast microscopy, initial magnification 400×, provided by Dr. G.B. Fogazzi) (quoted from [40])

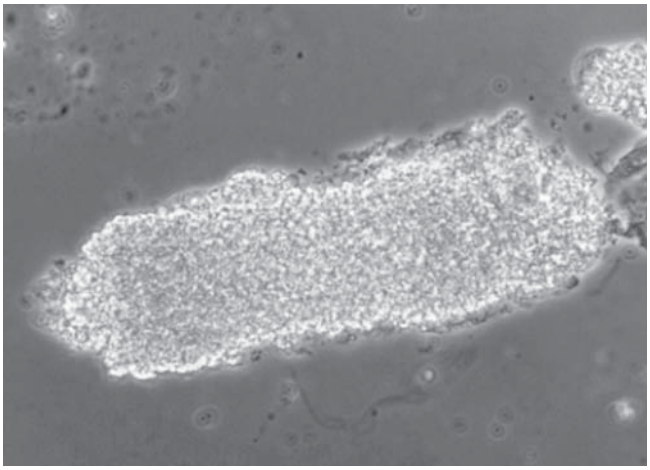

Рисунок 4. Микроскопия эритроцитарного цилиндра в осадке мочи, (увеличение 40×) (цит. по [42])
Figure 4. Microscopy of the erythrocyte cylinder in the urine sediment (40× magnification) (quoted from [42])

ний, сопровождающихся наличием большого числа клеточных элементов в моче [40].

Цилиндры, содержащие кристаллы солей и микроорганизмы. Практически любой тип кристаллов можно найти в цилиндрах, наиболее распространенными из которых являются моно- или бигидратированные оксалаты кальция. Эти цилиндры четко указывают на то, что кристаллы выпали в осадок в просвете канальцев, что может быть полезно при диагностике острого повреждения почек солями (острая уратная нефропатия). Цилиндры, содержащие микроорганизмы, могут быть обнаружены при инфекции почечной ткани [40].

Пигментные цилиндры имеют своеобразный цвет, который указывает на наличие пигментов, полученных в результате разрушения клеток, или пигментированные молекулы. Гемоглобиновые цилиндры происходят из эритроцитов (при почечном кровотечении, внутрисосудистом гемолизе), имеют типичный оттенок, который варьирует от коричневого до красного. Миоглобиновые цилиндры имеют красновато-коричневый цвет, появляются в моче при остром повреждении почек, связанном с серьезным повреждением мышц, приводящим к рабдомиолизу. Билирубиновые цилиндры обычно имеют желто-коричневый оттенок билирубина. Они могут наблюдаться у пациентов с заболеваниями печени [40].

Наиболее распространенными являются гиалиново-зернистые цилиндры – они были найдены в 100% случаев у 100 пациентов с различными типами гломерулонефритов [41].

В мочевом осадке также нередко обнаруживаются *кристаллы солей*.

Фосфаты составляют основную массу кислых солей, выделяемых с мочой, содержание фосфатов в моче зависит от характера питания. При ацидозе, голодании, базедовой болезни, гиперпаратиреоидизме выделение фосфатов повышается. При различных тубулопатиях (синдром Фанкони, цистиноз, сахарный диабет, фосфат-диабет) в результате снижения канальцевой реабсорбции фосфора повышается содержание его в моче. При определенных физико-химических условиях соли могут образовывать кристаллы (*рис. 5*).

Мочевая кислота также в норме присутствует в моче здорового человека, но при определенных физико-

Рисунок 5. Световая микроскопия мочи – кристаллы трипельфосфатов, увеличение 400× (фотография предоставлена Бражниковой О.В.)
Figure 5. Light microscopy of urine – tripelphosphate crystals, 400× magnification (photo by O.V. Brazhnikova)

● ***Рисунок 6.*** Световая микроскопия мочи – кристаллы уратов, увеличение 400× (фотография предоставлена Бражниковой О.В.)
● ***Figure 6.*** Light microscopy of urine - urate crystals, magnification 400× (photo provided by O.V. Brazhnikova)

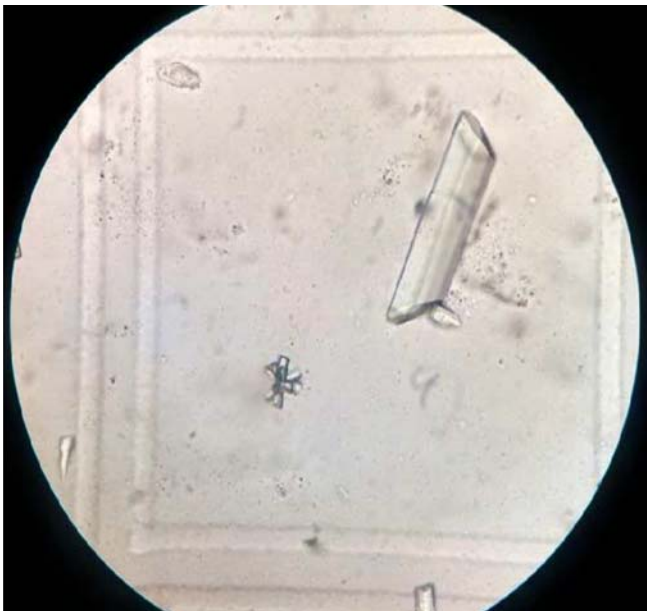

● ***Рисунок 7.*** Световая микроскопия мочи – кристаллы уратов и оксалатов, увеличение 400× (фотография предоставлена Бражниковой О.В.)
● ***Figure 7.*** Urine light microscopy - urate and oxalate crystals, magnification 400× (photo provided by O.V. Brazhnikova)

химических условиях может образовывать кристаллы уратов (*рис. 6*).

Соли щавелевой кислоты (оксалаты) содержатся в моче в норме, выделение оксалатов может повышаться в виде приступов при оксалемическом диатезе, а также при циррозе печени, сифилисе. При определенных условиях из оксалатов образуются кристаллы, которые видны при световой микроскопии осадка мочи (*рис. 7*).

Таким образом, несмотря на совершенствование методов диагностики и исследования биологических жидкостей с применением новейших достижений химии, физики, генетики, протеомики, метаболомики, клинический анализ мочи не потерял своей актуальности и широко применяется в практике врачами многих специальностей. Правильная интерпретация результатов этого относительного простого, недорогого, быстрого в выполнении скринингового метода помогает врачам во всем мире в диагностике заболеваний не только органов мочевой системы, но и других органов и систем.

Получили/Received 20.01.2019

ЛИТЕРАТУРА/REFERENCES

1. Utsch B., Klaus G. Urinalysis in Children and Adolescents. *Dtsch Arztebl Int*. 2014 Sep;111(37):617–626.
2. Eknoyan G. Looking at the urine: the renaissance of an unbroken tradition. *Am J Kidney Dis*. 2007 Jun;49(6):865-72.
3. Папаян А.В., Савенкова Н.Д. Клиническая нефрология детского возраста. СПб.: СОТИС, 1997, 718 с. [Papayan A.V., Savenkova N.D. Childhood clinical nephrology. Saint-Petersburg: SOTIS. 1997, 718 p.] (In Russ).
4. Большая медицинская энциклопедия под. ред. Б.В. Петровского, издание третье, онлайн-версия. Моча. Т.15. URL: http://xn–90aw5c.xn–c1avg/index.php/%D0%9C%D0%9E%D0%A7%D0%90 (дата обращения 30.01.2019). [Big medical encyclopedia ed. by B.V. Petrovsky, edition three, online version. Urine. Vol.15. URL: http://xn–90aw5c.xn–c1avg/index.php/%D0%9C%D0%9E%D0%A7%D0%90 (circulation date: 30.01.2019).] (In Russ).
5. Stein R., Dogan H.S., Hoebeke P., Kočvara R., Nijman R.J., Radmayr C., Tekgül S. European Association of Urology; European Society for Pediatric Urology. Urinary tract infections in children: EAU/ESPU guidelines. *Eur. Urol*. 2015 Mar;67(3):546-58.
6. Инфекция мочевыводящих путей. Клинические рекомендации. [Электронный ресурс] М.: Союз педиатров России, 2018. Режим доступа: http://www.pediatr-russia.ru/sites/default/files/file/kr_imvp2018.pdf (дата обращения 30.01.2019). [Urinary tract infection. Clinical recommendations. [Electronic resource] M.: Union of Pediatricians of Russia, 2018. Access mode: http://www.pediatr-russia.ru/sites/default/files/file/kr_imvp2018.pdf (accessed on 30.01.2019).] (In Russ).
7. Koch V.H, Zuccolotto S.M. Urinary tract infection: a search for evidence. *J Pediatr (Rio J)*. 2003;79:97–106.
8. Vaillancourt S., McGillivray D., Zhang X., Kramer M.S. To clean or not to clean: effect on contamination rates in midstream urine collections in toilet-trained children. *Pediatrics*. 2007;119:1288–1293.
9. Hardy J.D., Furnell P.M., Brumfitt W. Comparison of sterile bag, clean catch and suprapubic aspiration in the diagnosis of urinary infection in early childhood. *Br J Urol*. 1976;48:279–283.
10. Al-Orifi F., McGillivray D., Tange S., Kramer M.S. Urine culture from bag specimens in young children: are the risks too high? *J Pediatr*. 2000;137:221–226.
11. Tosif S., Baker A., Oakley E., Donath S., Babl F.E. Contamination rates of different urine collection methods for the diagnosis of urinary tract infections in young children: an observational cohort study. *J Paediatr Child Health*. 2012;48:659–664.
12. Ramage I.J., Chapman J.P., Hollman A.S., Elabassi M., McColl J.H., Beattie T.J. Accuracy of clean-catch urine collection in infancy. *J Pediatr*. 1999;135:765–767.
13. Finnell S.M., Carroll A.E., Downs S.M. Subcommittee on Urinary Tract Infection.

Technical report-Diagnosis and management of an initial UTI in febrile infants and young children. *Pediatrics*. 2011;128:e749–e770.
14. Buys H., Pead L., Hallett R., Maskell R. Suprapubic aspiration under ultrasound guidance in children with fever of undiagnosed cause. *BMJ*. 1994;308:690–692.
15. Kiernan S.C., Pinckert T.L., Keszler M. Ultrasound guidance of suprapubic bladder aspiration in neonates. *J Pediatr*. 1993;123:789–791.
16. Price C.P., Newall RG, Boyd J.C. Use of protein:creatinine ratio measurements on random urine samples for prediction of significant proteinuria: a systematic review. *Clin Chem*. 2005;51:1577–1586.
17. Brandt J.R., Jacobs A., Raissy H.H., et al. Orthostatic proteinuria and the spectrum of diurnal variability of urinary protein excretion in healthy children. *Pediatr Nephrol*. 2010;25:1131–1137.
18. Thomas L. Niere und Harnwege – Labordiagnostik von Erkrankungen der Niere und ableitenden Harnwege. In: Thomas L, editor. Labor und Diagnose – Indikation und Bewertung von Laborbefunden für die medizinische Diagnostik.5th edition. Frankfurt: TH Books; 1998:372–410.
19. Roberts K.B., Downs S.M., Finnell S.M., et al. Subcommittee on Urinary Tract Infection, Steering Committee on Quality Improvement and Management, Roberts KB. Urinary tract infection: clinical practice guideline for the diagnosis and management of the initial UTI in febrile infants and children 2 to 24 months. *Pediatrics*. 2011;128:595–610.
20. Moxey-Mims M. Hematuria and proteinuria. In: Kher K.K., Schnaper H.W., Makker S.P., editors. Clinical Pediatric Nephrology. 2nd edition. Abingdon, United Kingdom: Informa Healthcare; 2007:129–139.
21. Hogg R.J. Adolescents with proteinuria and/or the nephrotic syndrome. *Adolesc Med Clin*. 2005;16:163–172.
22. Kaneko K., Someya T., Nishizaki N., Shimojima T., Ohtaki R., Kaneko K. Simplified quantification of urinary protein excretion using a novel dipstick in children. *Pediatr Nephrol*. 2005;20:834–836.
23. Bisaz E., Bianchetti M.G., Donati R., Peheim E., Colombo J.P., Oetliker O.H. Simplified determination of proteinuria in children using a single urine sample. *Klin Padiatr.* 1994;206:387–391.
24. Ruggenenti P., Gaspari F., Perna A., Remuzzi G. Cross sectional longitudinal study of spot morning urine protein:creatinine ratio, 24 hour urine:protein excretion rate, glomerular filtration rate, and end stage renal failure in chronic renal disease in patients without diabetes. *BMJ*. 1998;316:504–509.
25. Vehaskari V.M., Rapola J. Isolated proteinuria: analysis of a school-age population. *J Pediatr*. 1982;101:661–668.
26. Bangstad HJ., Dahl-Jørgensen K., Kjaersgaard P., Mevold K., Hanssen K.F. Urinary albumin excretion rate and puberty in non-diabetic children and adolescents. *Acta Paediatr*. 1993;82:857–862.
27. Tsioufis C., Mazaraki A., Dimitriadis K., et al. Microalbuminuria in the paediatric age: current knowledge and emerging questions. *Acta Paediatr*. 2011;100:1180–1184.
28. Glissmeyer E.W., Korgenski E.K., Wilkes J., et al. Dipstick Screening for Urinary Tract Infection in Febrile Infants. *Pediatrics*. 2014 May;133(5):e1121-7.
29. Hoberman A., Wald E.R., Reynolds E.A., Penchansky L., Charron M. Pyuria and bacteriuria in urine specimens obtained by catheter from young children with fever. *J Pediatr*. 1994;124:513–515.
30. Kirschstein M., Michalk D., Schönau E. Differentialdiagnose Pädiatrie. 3rd edition. München: Urban & Fischer, Elsevier GmbH; Leukozyturie/Bakteriurie 2011:396–403.
31. Jodal U. The natural history of bacteriuria in childhood. *Infect Dis Clin North Am*. 1987;1:713–719.
32. Kunin C.M., Wiswell T.E. Urinary tract infections in females. *Clin Infect Dis*. 1994;19:1–12.
33. Smith F.R., Bass J.W. Decreased incidence of urinary tract infections in circumcised male infants. *J Pediatr*. 1985;75:901–903.
34. Vehaskari V.M., Rapola J., Koskimies O., Savilahti E., Vilska J., Hallman N. Microscopic hematuria in school children: epidemiology and clinicopathologic evaluation. *J Pediatr*. 1979;95:676–684.
35. Stapleton hFB. Hematuria associated with hypercalciuria and hyperuricosuria: Apractical approach. *Pediatr Nephrol*. 1994;8:756–761.
36. Wandel E., Köhler H. Acanthocytes in urinary sediment – a pathognomonic marker? *Nephrol Dial Transplant*. 1998;13:206–207.
37. Thiel G., Bielmann D., Wegmann W., Brunner F.P. Erythrozyten im Urin: Erkennung und Bedeutung. *Schweiz Med Wschr*. 1986;116:790–797.
38. Allen C.W., Alexander S.I. Adenovirus associated haematuria. *Arch Dis Child*. 2005;90:305–306.
39. Kirschstein M. Michalk D., Schönau E., editors. Differentialdiagnose Pädiatrie. Hämaturie 2011:389–395.
40. Caleffi A., Lippi G. Cylindruria. *Clin Chem Lab Med*. 2015 Nov;53(Suppl 2):s1471-7.
41. Fogazzi G.B., Saglimbeni L., Banfi G., Cantú M., Moroni G., Garigali G., et al. Urinary sediment features in proliferative and nonproliferative glomerular diseases. *J Nephrol*. 2005;18:703–10.
42. Liangos O., Buettner-Herold M., Ketteler M., Madias N.E. Atypical case of AL amyloidosis with urinary erythrocyte casts. *Clin Nephrol Case Stud*. 2015;3:19–24. Published online 2015 Sep 23.