CC BY 4.0

doi: 10.21518/2079-701X-2020-17-99-106

Обзорная статья / Review article



# Интерстициальные заболевания легких с прогрессирующим легочным фиброзом: патогенетические особенности и подходы к терапии

**Н.А. Кузубова[1]✉,** ORCID: 0000-0002-1166-9717, e-mail: kuzubova@mail.ru
**О.Н. Титова[1],** ORCID: 0000-0003-4678-3904
**Д.Б. Склярова[2],** ORCID: 0000-0001-7052-6903, e-mail: darya_sklyarova@mail.ru

[1] Первый Санкт-Петербургский государственный медицинский университет им. академика И.П. Павлова; 197022, Россия, Санкт-Петербург, ул. Льва Толстого, д. 6/8
[2] Введенская городская клиническая больница; 191180, Россия, Санкт-Петербург, Лазаретный переулок, д. 4

**Резюме**
У ряда пациентов с интерстициальными заболеваниями легких (ИЗЛ) различной этиологии, включающими в себя гиперсенситивный пневмонит, диффузные болезни соединительной ткани (ревматоидный артрит, системная склеродермия, дерматомиозит), саркоидоз, идиопатическую неспецифическую интерстициальную пневмонию (НСИП) и неклассифицируемые ИЗЛ, развивается стремительное ухудшение вентиляционной функции легких, обусловленное прогрессированием фибротических изменений, сопровождающееся снижением физической работоспособности и качества жизни. Предложено выделение прогрессирующего фибротического фенотипа среди ИЗЛ, сходных по патогенетическим механизмам, лучевому паттерну, клиническому течению и прогнозу. Прогрессирующее течение фибротического процесса оценивается по снижению форсированной жизненной емкости легких (ФЖЕЛ), увеличению выраженности признаков легочного фиброза по данным компьютерной томографии (КТ) и ухудшению респираторных симптомов. Выделяют несколько факторов риска прогрессирования ИЗЛ, такие как мужской пол, пожилой возраст, более низкая исходная легочная функция и рентгенологическая или патологическая картина обычной интерстициальной пневмонии (ОИП). В настоящее время активно изучается роль антифибротических препаратов в лечении этой патологии. Ранее общепринятым подходом было использование этой группы препаратов у пациентов с идиопатическим легочным фиброзом (ИЛФ) и иммуносупрессивных препаратов у пациентов с другими фиброзными подтипами ИЗЛ. Однако результаты клинических исследований показали благоприятный ответ на антифибротическую терапию при более широком спектре фибротических ИЗЛ, проявляющийся в уменьшении ежегодной скорости снижения ФЖЕЛ. И в 2020 г. было одобрено использование первого антифибротического препарата для лечения больных ИЗЛ с прогрессирующим легочным фиброзом, не относящимся к идиопатическому легочному фиброзу (ИЛФ).

**Ключевые слова:** идиопатический легочный фиброз, интерстициальные заболевания легких, фиброз, миофибробласты, антифибротическая терапия

**Для цитирования:** Кузубова Н.А., Титова О.Н., Склярова Д.Б. Интерстициальные заболевания легких с прогрессирующим легочным фиброзом: патогенетические особенности и подходы к терапии. *Медицинский совет*. 2020;(17):99–106. doi: 10.21518/2079-701X-2020-17-99-106.

**Конфликт интересов:** авторы заявляют об отсутствии конфликта интересов.

# Interstitial lung diseases with progressive pulmonary fibrosis: pathogenetic features and approaches to therapy

**Natalia A. Kuzubova[1]✉,** ORCID: 0000-0002-1166-9717, e-mail: kuzubova@mail.ru
**Olga N. Titova[1],** ORCID: 0000-0003-4678-3904
**Daria B. Skliarova[2],** ORCID: 0000-0001-7052-6903, e-mail: darya_sklyarova@mail.ru

[1] Pavlov First Saint Petersburg State Medical University; 6–8, Lev Tolstoy St., St Petersburg, 197022, Russia
[2] Vvedenskaya City Clinical Hospital; 4, Lazaretny Lane, St Petersburg, 191180, Russia

**Abstract**
A number of patients with interstitial lung diseases (ILD) of various etiologies, including hypersensitive pneumonitis, diffuse connective tissue diseases (rheumatoid arthritis, systemic scleroderma, dermatomyositis), sarcoidosis, idiopathic non-specific interstitial pneumonia (NSIP) and unclassified ILD develop rapid deterioration of lung ventilation function due to the progression of fibrotic changes, accompanied by a decrease in physical performance and quality of life. It is proposed to distinguish a progressive fibrotic phenotype from those with similar pathogenetic mechanisms, radiologic pattern, clinical course, and prognosis. The progressive course of the fibrotic process is assessed by reducing the forced vital capacity of the lungs (FVC), increasing the severity of signs of pulmonary fibrosis according to computed tomography (CT) and worsening respiratory symptoms. There are several risk factors for the progression of ILD, such as male gender, older age, lower initial pulmonary function, and radiological or pathological picture of usual interstitial pneumonia (UIP). Currently, the role of

© Кузубова Н.А., Титова О.Н., Склярова Д.Б., 2020

antifibrotic drugs in the treatment of this pathology is being actively studied. Previously, the common approach was to use this group of drugs in patients with idiopathic pulmonary fibrosis (IPF) and immunosuppressive drugs in patients with other fibrotic subtypes of IL. However, the results of clinical studies have shown a favorable response to antifibrotic therapy for a wider range of fibrotic ILD, manifested in a decrease in the annual rate of FVC reduction. And in 2020, the use of the first anti-fibrotic drug was approved for the treatment of patients with advanced pulmonary fibrosis, NOT related to idiopathic pulmonary fibrosis (IPF).

**Keywords:** idiopathic pulmonary fibrosis, interstitial lung diseases, fibrosis, myofibroblasts, antifibrotic therapy

**For citation:** Kuzubova N.A., Titova O.N., Skliarova D.B. Interstitial lung diseases with progressive pulmonary fibrosis: pathogenetic features and approaches to therapy. *Meditsinskiy sovet = Medical Council*. 2020;(17):99–106. (In Russ.) doi: 10.21518/2079-701X-2020-17-99-106.

**Conflict of interest:** the authors declare no conflict of interest.

## ВВЕДЕНИЕ

Интерстициальные заболевания легких представляют собой большую и гетерогенную группу паренхиматозных заболеваний легких, которые могут быть обусловлены системными заболеваниями, воздействием окружающей среды или не иметь известной причины [1]. У некоторых пациентов с ИЗЛ развивается прогрессирующий фенотип, характеризующийся неуклонным снижением функции легких, усилением одышки, ухудшением качества жизни, а также ранней смертностью [2]. Прогрессирующий характер легочного фиброза оценивается при помощи универсальных критериев: снижение форсированной жизненной емкости легких на 5–10% за 24 мес., увеличение выраженности признаков легочного фиброза на КТ и усиление одышки [3]. Независимо от триггера повреждения легких в основе прогрессирующего фенотипа ИЗЛ лежит формирование распространенного пневмофиброза, который приводит к необратимой потере целостности эпителиального или эндотелиального барьера, разрушению структуры легких и формированию «сотового легкого» [4]. Известны некоторые факторы риска прогрессирования ИЗЛ, такие как мужской пол, пожилой возраст, более низкая исходная легочная функция и рентгенологическая или патоморфологическая картина обычной интерстициальной пневмонии (ОИП) [5]. Рентгеноморфологический паттерн ОИП является одним из критериев диагностики идиопатического легочного фиброза (ИЛФ), однако не обладает 100%-ной специфичностью и может соответствовать целому ряду других заболеваний. Так, прогрессирующий фибротический фенотип также наблюдается у части пациентов с другими ИЗЛ (20–40%), включая ИЗЛ, ассоциированные с ревматоидным артритом (РА-ИЗЛ), склеродермией (ССК-ИЗЛ), полимиозитом/дерматомиозитом, хроническим саркоидозом, хроническим гиперчувствительным пневмонитом, идиопатической неспецифической интерстициальной пневмонией (НСИП) и неклассифицируемым ИЗЛ (*рис. 1*) [6]. Учитывая их клиническое и патофизиологическое сходство, в литературе последних лет обсуждаются возможности и целесообразность объединения фибротических ИЗЛ с прогрессирующим фенотипом в «прогрессирующее фибротическое интерстициальное заболевание легких» [1–6]. Прогрессирующий фибротический фенотип ИЗЛ ассоциирован с повышенной летальностью [7]. ИЗЛ является одной из главных причин смерти у пациентов с системной склеродермией [8]. Средняя продолжительность жизни пациентов с РА-ИЗЛ с рентгенологическим паттерном ОИП по данным ретроспективных исследований не превышает 3,2 лет [9]. Среди пациентов с гиперчувствительным пневмонитом и прогрессирующим фиброзом лишь 58% доживает до 7 лет от установки диагноза [10]. Средняя 5-летняя выживаемость пациентов с фибротическими ИЗЛ составляет от 46 до 70% [7]. Наиболее благоприятный прогноз имеют пациенты с фибротическими НсИП, при которой 5-летняя выживаемость составляет 75% [11].

## ПАТОГЕНЕЗ

Этиология клеточного повреждения при ИЗЛ может быть различной, включая аутоиммунные механизмы при диффузных болезнях соединительной ткани (ДБСТ), воздействие органических частиц пыли при гиперчувствительном пневмоните или неизвестной при ИЛФ [1]. Однако механизм инициации фиброзного ответа, вероятно, один и тот же и связан с первичным микроповреждением альвеолярного эпителия и аберрантным репаративным ответом поврежденных структур у предрасположенных индивидуумов [12]. Персистирующие повреждения

***Рисунок 1.*** Спектр фиброзирующих интерстициальных заболеваний легких

***Figure 1.*** The gamut of fibrosing interstitial lung diseases

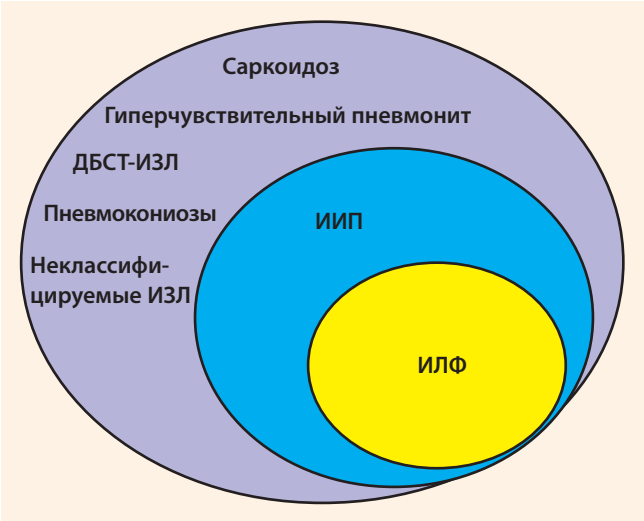

эпителиальных и/или эндотелиальных участков приводят к разрушению клеток и нерегулируемой репарации. Макрофаги и лимфоциты, рекрутированные в места повреждения, высвобождают профибротические медиаторы, такие как трансформирующий фактор роста β1, соединительнотканный фактор роста и тромбоцитарный фактор роста, способствующие дальнейшей активации фибробластов [13]. Активированные фибробласты трансформируются в миофибробласты, которые секретируют избыточное количество внеклеточного матрикса (ECM), коллаген I типа, фибронектин, эластин, что приводит к увеличению жесткости легочной ткани и дополнительной активации фибробластов [14].

Однако молекулярные механизмы, лежащие в основе рекрутирования и пролиферации задействованных клеток, требуют уточнения. В исследовании T. Hironaka et al. в 2020 г. показано, что экспрессия дребрина при прогрессирующем фиброзе повышается в миокарде и легких мышей [15]. Дребрин усиливает экспрессию генов, связанных с фиброзом, таких как Acta2 и Col1a1. Исследование идентифицирует дребрин как молекулу, которая способствует выработке в миофибробластах генов, активирующих фибротические процессы.

Активированные миофибробласты, независимо от причины, вызвавшей эту реакцию, обладают сходными ультраструктурными и физиологическими характеристиками с гладкомышечными клетками [16]. Пучки микрофиламентов миофибробластов образуют стресс-волокна, которые не встречаются в тканевых фибробластах, позволяют сокращать клетку и, следовательно, ремоделировать экстрацеллюлярный матрикс. Одной из ключевых особенностей миофибробластов является экспрессия α-SMA, изоформы актина, обычно наблюдаемая в гладкомышечных клетках сосудов. Экспрессия α-SM актина опосредует клеточное взаимодействие с TGF-β1 [17]. Включение α-SMA в клеточные стрессовые волокна значительно усиливает сократительную активность миофибробластов и представляет собой ключевой маркер миофибробластического фенотипа. Система механо-трансдукции участвует в передаче силы, генерируемой напряженными волокнами и передающейся на окружающий экстрацеллюлярный матрикс. Затем эта система механотрансформации позволяет внеклеточным механическим сигналам преобразовываться во внутриклеточные сигналы. В петле обратной связи повышенная жесткость легочной ткани дополнительно активирует и стимулирует фибробласты в процессе, известном как механостимуляция, чтобы сохранить самоподдерживающийся и прогрессирующий фиброз легких (*рис. 2*).

Важным этапом инициации дифференцировки миофибробластов является действие биологически активного Tgf-β [18]. Tgf-β синтезируется и секретируется как биологически неактивный белок-предшественник с большим аминотерминальным продоменом, известным как латентно-ассоциированный пептид (LAP), и зрелым TGFß в карбокси-терминальной области. Активация предшественника Tgf-β необходима для регуляции его функций in vivo и жестко контролируется. Сами миофибробласты могут высвобождать латентный Tgf-β в комплексе с LAP, который связывается с белками ECM, образуя устойчивый

**Рисунок 2.** Механическая петля обратной связи в развитии миофибробластов
**Figure 2.** Mechanical feedback loop in myofibroblast development

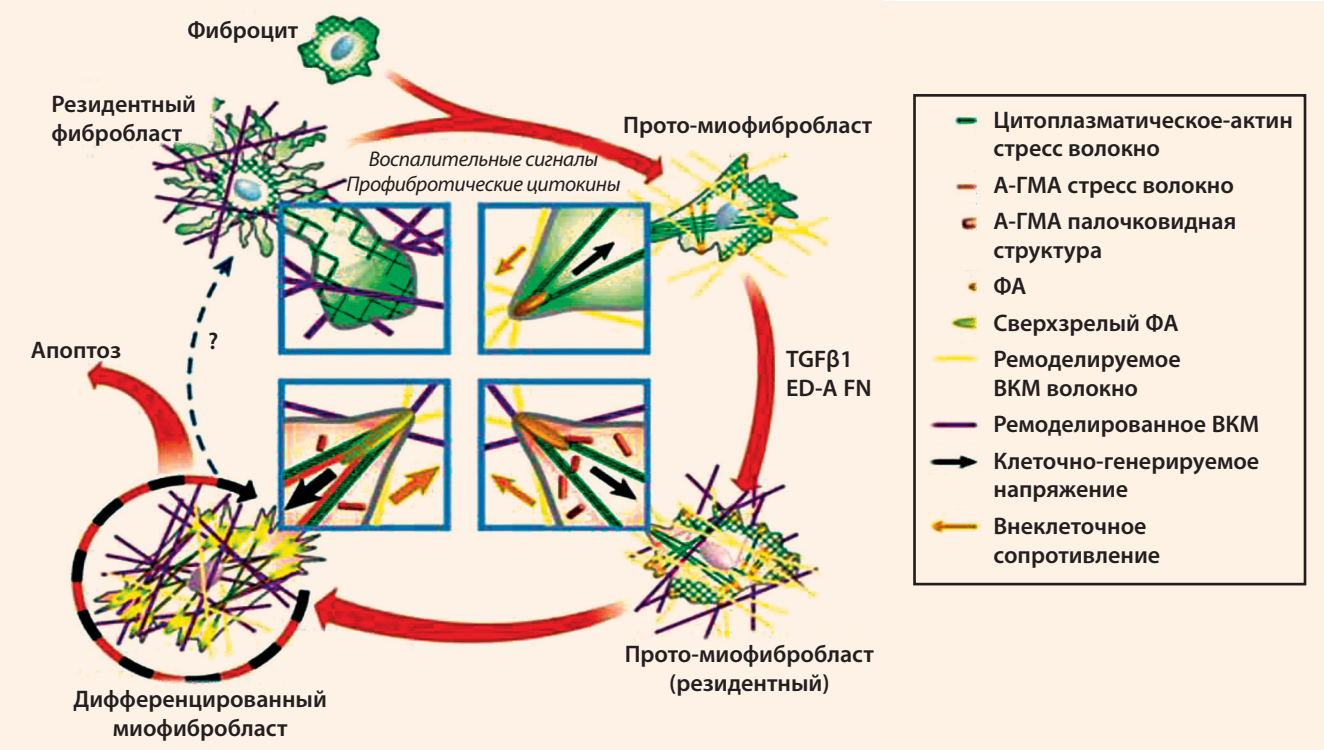

резервуар Tgf-β. Повышенный механический стресс и сокращение миофибробластов могут дополнительно высвобождать Tgf-β, что приводит к большей миофибробластической активности [17].

С учетом того, что прогрессирующий фибротический фенотип ИЗЛ встречается чаще у пациентов среднего и пожилого возраста, можно предположить, что определенную роль играют возрастные биологические изменения. Исследования последних лет показали, что различные типы клеток в легких при ИЛФ демонстрируют преждевременные признаки старения, включая истощение теломер в эпителиальных альвеолярных клетках типа II [19, 20]. Стареющие клетки теряют свою способность к регенерации, препятствуя разрешению фиброза, и секретируют профиброзные факторы, которые активируют миофибробласты. На основе экспериментальных исследований показано, что дефицит сиртуина 6 (SIRT6) играет важную роль в связанной со старением трансформации фибробластов в миофибробласты, что приводит к фиброзу тканей [21]. Результаты позволяют предположить, что фибробласты с дефицитом SIRT6 спонтанно трансформируются в миофибробласты посредством гиперактивации сигналов TGF-β клеточно-автономным образом. Важно отметить, что гаплонедостаточность SIRT6 достаточно для усиления генерации миофибробластов, что приводит к полиорганному фиброзу и сердечной дисфункции у мышей во время старения. SIRT6 подавлял экспрессию ключевых сигнальных генов TGF-β путем деацетилирования члена семейства SMAD 3 в гистоне 3 (Lys-9 и Lys-56). Связывание SIRT6 с промоторами генов в TGF-β-сигнальном пути значительно снижалось с возрастом и сопровождалось усилением связывания SMAD3 с этими промоторами. Результаты показывают, что SIRT6 может быть потенциальным кандидатом для модуляции передачи сигналов TGF-β с целью уменьшения полиорганного фиброза во время старения и заболеваний, связанных с фиброзом. Генетические мутации и длина теломер также рассматриваются как предикторы прогрессирования фиброза при ИЗЛ [22]. MUC5B rs35705950 ассоциирована не только с ИЛФ, но и с развитием РА-ИЗЛ. Укорочение длины теломер ухудшает прогноз у пациентов с хроническим гиперчувствительным пневмонитом [23].

С биологией старения связывают и оксидативный стресс вследствие формирования повреждения ДНК, потерю протеостаза и дисфункцию митохондрий [24]. В настоящее время обсуждается роль активных форм кислорода (АФК) в таких фибротических процессах, как поляризация макрофагов и иммуносценция, апоптоз и старение альвеолярных эпителиальных клеток, дифференцировка и старение миофибробластов, а также изменения во внеклеточном матриксе.

## ОСНОВНЫЕ НАПРАВЛЕНИЯ В ЛЕЧЕНИИ

В последнее десятилетие подходы к медикаментозной терапии как ИЛФ, так и других прогрессирующих фибротических ИЗЛ претерпели значительные изменения. Предпочтение отдается препаратам с антифибротическими свойствами [25–27].

К препаратам с доказанной на основе высококачественных рандомизированных плацебо-контролируемых исследований антифибротической активностью при лечении ИЛФ относятся нинтеданиб и пирфенидон [27]. Оба препарата ослабляют миграцию, дифференцировку и активацию фибробластов, которые являются ключевыми клетками в развитии и прогрессировании легочного фиброза, а также обладают противовоспалительными свойствами. Доклинические исследования предполагают наличие антифибротического эффекта при легочном фиброзе, вызванном множеством различных триггеров [28, 29].

Первым препаратом, синтезированным с целью лечения легочного фиброза, был пирфенидон [30].

В экспериментах in vitro и in vivo показано ингибирующее влияние пирфенидона на профибротические и провоспалительные цитокиновые каскады, в т. ч. на сигнальный путь TGF-β, играющий ключевую роль в патогенезе ИЛФ. Препарат подавляет связанную с TGF-β дифференцировку миофибробластов, пролиферацию и фиброгенную активность фибробластов [30].

Клиническая эффективность препарата подтверждена в ряде клинических исследований, ключевое значение имели РКИ III фазы CAPACITY и ASCEND [31, 32].

Рандомизированное двойное слепое плацебо-контролируемое исследование ASCEND проводилось для подтверждения влияния пирфенидона на прогрессирование ИФЛ [32]. Пациенты с ИФЛ в течение 52 нед. получали либо пирфенидон внутрь в дозе 2403 мг/сут в 3 приема, либо плацебо. Среднее снижение ФЖЕЛ от исходного уровня составило 235 мл в группе пирфенидона и 428 мл в группе плацебо (абсолютная разница 193 мл, относительная разница 45,1%). В суммарной популяции больных в исследованиях ASCEND и CAPACITY терапия пирфенидоном достоверно снизила риск смерти в течение 1 года на 48% по сравнению с плацебо (ОР 0,52). Среди основных нежелательных явлений имели место желудочно-кишечные жалобы (тошнота около 36% случаев) и изменения со стороны кожи, но в целом они были обратимыми и не имели клинически значимых последствий.

Исследование CAPACITY включало в себя два конкурирующих многоцентровых двойных слепых плацебо-контролируемых РКИ (004 и 006), целью которых была оценка клинической эффективности пирфенидона и определение оптимальной дозировки препарата при лечении ИЛФ [31]. Хотя исследования CAPACITY не обладали достаточной силой для оценки выживаемости, в исследовании 004 было показано, что пирфенидон в дозе 2403 мг/сут влиял на основные предикторы летального исхода и продолжительность жизни пациентов: увеличивал время до падения ФЖЕЛ более чем на 10% и DLco более чем на 15%, а также время до наступления смерти ($p = 0,023$).

При проведении общего анализа результатов CAPACITY и ASCEND выявлено снижение числа госпитализаций почти на 50% по сравнению с плацебо (7 vs 12%, относительный риск (ОР) 0,52, $p = 0,001$) [31, 32].

В настоящее время проводится ряд клинических исследований, оценивающих эффективность и безопас-

ность использования пирфенидона у пациентов с прогрессирующими фиброзирующими ИЗЛ, ССД-ИЗЛ, РА-ИЗЛ, саркоидозом и гиперчувствительным пневмонитом [33, 34].

Вторым препаратом, появившимся в клинической практике для лечения ИЛФ, был нинтеданиб [28]. Нинтеданиб является низкомолекулярным ингибитором тирозинкиназ, блокирующим важнейшие сигнальные пути фиброгенеза в легочной ткани, в которых участвуют фактор роста тромбоцитов (PDGF), фактор роста эндотелия сосудов (VEGF) и фактор роста фибробластов (FGF) [34], что нивелирует пролиферацию и миграцию фибробластов вследствие влияния этих стимулов.

In vitro показано, что нинтеданиб ингибирует несколько этапов инициации и прогрессирования фиброза легких, включая высвобождение провоспалительных и профибротических медиаторов, миграцию и дифференцировку фиброцитов и фибробластов, отложение внеклеточного матрикса и пролиферацию сосудистых клеток. Кроме того, нинтеданиб ингибирует высвобождение медиаторов, включая IL-2, IL-4, IL-5, IL-10, IL-12p70, IL-13 и интерферон-γ мононуклеарными клетками периферической крови человека или Т-клетками [35]. Было продемонстрировано, что нинтеданиб предотвращает профиброзную поляризацию макрофагов [36]. Когда макрофаги, дифференцированные из клеток THP-1 человека, подвергались воздействию коктейля IL-4/IL-13 или IL-4/IL-13 и IL-6, обрабатывались нинтеданибом в концентрации 100 нм, высвобождение CCL18, маркера поляризации макрофагов M2, было значительно снижено. Нинтеданиб ингибирует TGF-β-индуцированную трансформацию фибробластов в миофибробласты и высвобождение коллагена из TGF-β-стимулированных фибробластов легких.

В клинической практике препарат успешно применялся для лечения немелкоклеточного рака легкого, однако в 2014 г. были завершены 52-недельные двойные плацебо-контролируемые исследования INPULSIS-1 и INPULSIS-2, которые доказали способность нинтеданиба замедлять прогрессирование ИЛФ [37]. Первичной конечной точкой этих исследований была ежегодная скорость снижения форсированной жизненной емкости легких (ФЖЕЛ). В обоих исследованиях в группе нинтеданиба динамика снижения ФЖЕЛ замедлялась примерно в два раза, чем в группе плацебо (в исследовании INPULSIS-1 разница ежегодной скорости снижения ФЖЕЛ между группами составила 125,3 мл; p < 0,001, а в исследовании INPULSIS-2 – 93,7 мл; p < 0,001) (*рис. 3*). Во втором исследовании лечение нинтеданибом привело также к значительному увеличению времени до первого обострения идиопатического легочного фиброза по сравнению с плацебо (отношение шансов 0,38; p = 0,005). Полученные результаты были подтверждены у различных групп пациентов, в т. ч. с паттерном возможной обычной интерстициальной пневмонии (ОИП), без «сотового легкого», у пациентов с ИЛФ и сопутствующей эмфиземой, а также с ИЛФ и «пограничным» (0,7–0,8) индексом Тиффно.

Кроме того, в объединенном анализе исследований TOMORROW и INPULSIS [38] было продемонстрировано снижение риска обострений на 47% (ОР 0,53, 95% ДИ: 0,34, 0,83, p = 0,0047), а также снижение общей смертности на 30% (ОР 0,70[95% ДИ 0,46–1,08]; p = 0,954), смертности от респираторных причин на 38% (ОР 0,62 [95% ДИ 0,37–1,06]; p = 0,0779) и смертности на терапии на 42% (ОР 0,57 [95% ДИ 0,34–0,97]; p = 0,0274).

Данные по выживаемости на терапии, проанализированные в самом большом европейском регистре ИЛФ EMPIRE [39], показали, что лучшая выживаемость наблюдалась в группе пациентов, где произошла смена антифибротических препаратов, а также в группе пациентов, получавших нинтеданиб (*рис. 4*). Несмотря на то что достоверность изменений между данными группами не была продемонстрирована, таковая была показана при сравнении двух вышеуказанных групп с группой пирфенидона, и была наиболее выражена по сравнению с группой пациентов, не получавших антифибротическую терапию.

Ключевые точки патогенеза развития и прогрессирования легочного фиброза, независимо от причины его вызвавшей, во многом идентичны. В 2018 г. после завершения двойного слепого плацебо-контролируемого исследования III фазы SENCSIS была подтверждена целесообразность назначения нинтеданиба при прогрессирующем поражении легких в рамках системной склеродермии (ССД-ИЗЛ) [38]. Первичная конечная точка была такой же, как в исследованиях INPULSIS. Лечение нинтеданибом достоверно задерживало развитие фиброза у

***Рисунок 3.*** Изменение ФЖЕЛ при лечении нинтеданибом или плацебо у больных идиопатическим легочным фиброзом в исследованиях INPULSIS

***Figure 3.*** Change in FVC in patients with idiopathic pulmonary fibrosis treated by nintedanib vs placebo in the INPULSIS trials

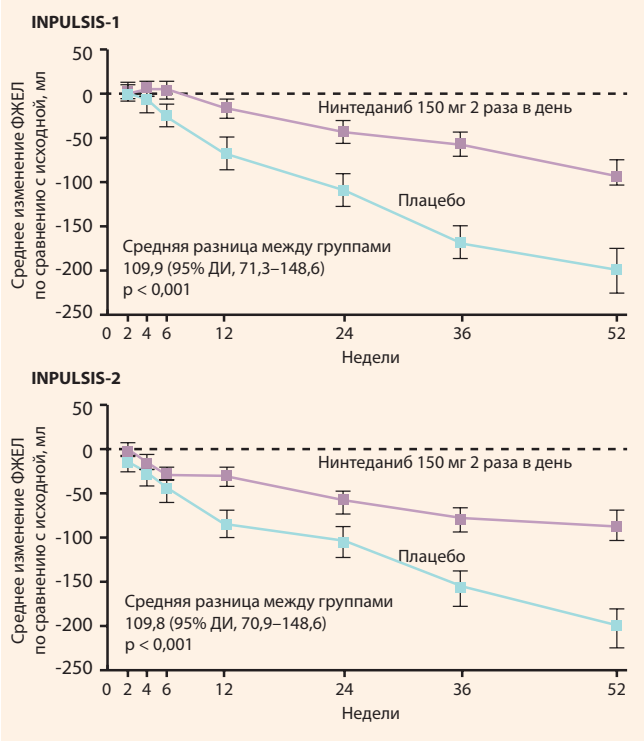

***Рисунок 4.*** Данные европейского мультицентрового регистра ИЛФ EMPIRE по долговременной выживаемости у пациентов с ИЛФ на фоне антифибротической терапии

***Figure 4.*** Long-term survival in patients from the European MultiPartner IPF registry (EMPIRE) with IPF treated by antifibrotic therapy

| | Медиана выживаемости | 1-летняя выживаемость (95% ДИ) | 5-летняя выживаемость (95% ДИ) | 10-летняя выживаемость (95% ДИ) |
|---|---|---|---|---|
| Пирфенидон | 38,6 | 0,872 (0,831–0,904) | 0,311 (0,251–0,372) | 0,105 (0,060–0,163) |
| Нинтеданиб | 56,3 | 0,912 (0,867–0,943) | 0,430 (0,314–0,540) | 0,197 (0,097–0,323) |
| Переключение | 71,9 | 0,961 (0,884–0,987) | 0,540 (0,382–0,674) | 0,347 (0,171–0,530) |
| Другая терапия | 21,4 | 0,688 (0,633–0,737) | 0,138 (0,101–0,180) | 0,203 (0,011–0,042) |

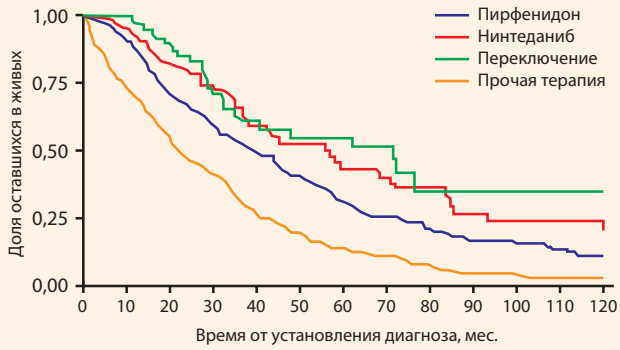


больных ССД, а разница ежегодной скорости снижения ФЖЕЛ между двумя группами составила 41,0 мл в пользу нинтеданиба (p = 0,04; *рис. 5*). На основе результатов этого исследования нинтеданиб был одобрен для лечения ССД-ИЗЛ в США, а затем и в РФ.

Экспериментальные исследования на моделях фиброзирующих ИЗЛ, таких как ИЛФ, ССД-ИЗЛ, РА-ИЗЛ, гиперчувствительный пневмонит и силикоз, продемонстрировали, что нинтеданиб обладает антифибротической активностью независимо от триггера легочной патологии [40].

Результаты клинического 52-недельного двойного плацебо-контролируемого исследования INBUILD подтвердили эффективность терапии нинтеданибом при фиброзирующих ИЗЛ, не относящихся к ИЛФ [41]. Критериями включения были признаки интерстициального фиброза с вовлечением более 10% легочной паренхимы по данным МСКТ органов грудной клетки в сочетании с признаками прогрессирования заболевания за предыдущие 24 мес. (нарастание рентгенологических изменений, снижение ФЖЕЛ, усугубление респираторной симптоматики), несмотря на иммуносупрессивную терапию. Лечение получали пациенты с гиперсенситивным пневмонитом, иНСИП, неклассифицируемой ИП, поражениями легких, ассоциированными с различными системными заболеваниями соединительной ткани (в т. ч. ССД, РА), профессиональными заболеваниями и саркоидозом. У большей части пациентов (62,1%) имелись рентгенологические изменения, соответствующие паттерну ОИП. В группе нинтеданиба отмечено значительное снижение ежегодной скорости падения ФЖЕЛ – 80,8 мл/год против 187,8 мл/год в группе плацебо (различие между группами составило 107 мл/год, p < 0,001), относительное снижение 57%. В когорте пациентов с паттерном ОИП эта разница оказалась еще более значительной и достигла 128,2 мл/год (p < 0,001), относительное снижение 61% (*рис. 6*). Переносимость терапии исследуемым препаратом была удовлетворительной. Среди нежелательных явлений чаще всего встречались диарея (66,9% пациентов) и изменение лабораторных показателей, характеризующих состояние печени.

***Рисунок 5.*** Изменение ФЖЕЛ при лечении нинтеданибом или плацебо у больных ССД с поражением легких в исследовании SENCSIS

***Figure 5.*** Change in FVC in patients with systemic sclerosis-associated pulmonary involvement treated by nintedanib vs placebo in the SENCSIS trial

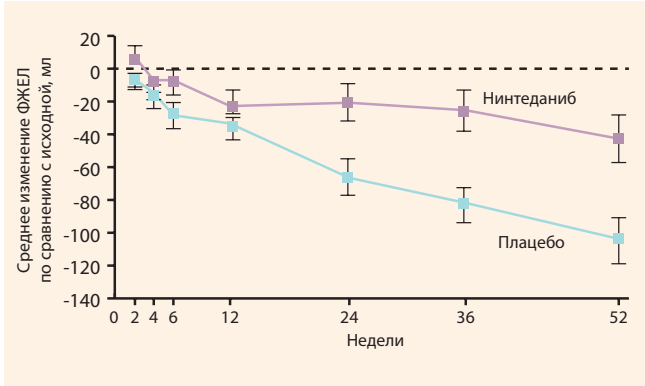


***Рисунок 6.*** Изменение ФЖЕЛ при лечении нинтеданибом или плацебо у больных фиброзирующими ИЗЛ в исследовании INBUILD

***Figure 6.*** Change in FVC in patients with fibrosing ILD treated by nintedanib vs placebo in the INBUILD trial

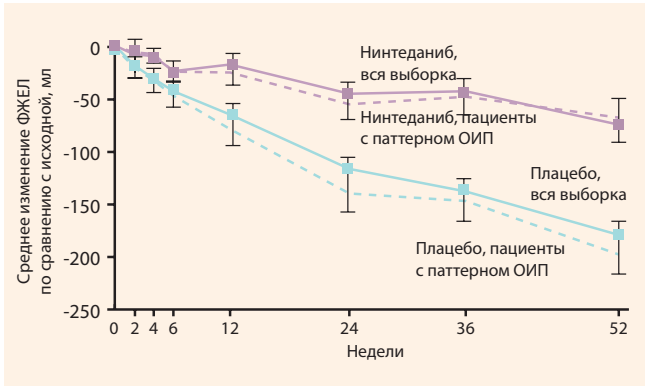

Также на конгрессе Европейского респираторного общества 2020 г. были представлены результаты INBUILD на момент финального закрытия базы данных[1]. Было продемонстрировано достоверное снижение риска смерти и обострений в группе пациентов на терапии нинтеданибом (*рис. 7*).

***Рисунок 7.*** Риск обострения ИЗЛ или смерти на терапии нинтеданибом или плацебо у больных фиброзирующими ИЗЛ в исследовании INBUILD

***Figure 7.*** Risk of exacerbation of ILD or death in patients with fibrosing ILD treated by nintedanib vs placebo in the INBUILD trial

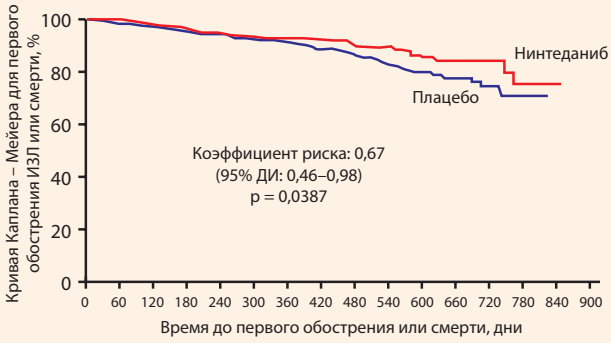


| Количество пациентов | | | | | | | | | | | | | | | | |
|---|---|---|---|---|---|---|---|---|---|---|---|---|---|---|---|---|
| Нинтеданиб | 332 | 330 | 325 | 318 | 314 | 309 | 305 | 303 | 268 | 194 | 127 | 81 | 35 | 14 | 1 | 0 |
| Плацебо | 331 | 325 | 320 | 314 | 311 | 302 | 298 | 290 | 252 | 171 | 121 | 77 | 35 | 13 | 0 | 0 |

[1] Flaherty K.R., Wells A.U., Cottin V. et al. Effects of nintedanib on progression of ILD in patients with fibrosing ILDs and a progressive phenotype: further analyses of the INBUILD trial. Poster OA4578 presented at ERS September 2020, virtual.

На основании полученных убедительных результатов 10 июля 2020 г. Министерство здравоохранения РФ одобрило расширение показаний для медицинского применения препарата нинтеданиб и включило в инструкцию новое показание: «другие хронические фиброзирующие интерстициальные заболевания легких с прогрессирующим фенотипом».

## ЗАКЛЮЧЕНИЕ

У ряда пациентов с интерстициальными заболеваниями легких формируется проградиентное развитие легочного фиброза, которое известно как прогрессирующий фибротический фенотип. Наряду с ухудшением прогноза при фибротическом фенотипе, независимо от нозологии ИЗЛ, выявлены одинаковые механизмы развития и прогрессирования легочного фиброза, клинические особенности течения заболевания, лучевые паттерны при КТ-диагностике и эффективность применения препаратов, обладающих антифибротической активностью.

Однако фибротический фенотип не является однородным и прежде всего по скорости прогрессирования легочного фиброза, что определяет необходимость инициации дальнейших научных поисков с целью выявления подтипов с прогрессирующим легочным фиброзом среди больных ИЗЛ. Полученные результаты послужат основой для дальнейшей разработки таргетной терапии и персонализации медикаментозного лечения этих пациентов, что позволит повлиять на продолжительность их жизни и улучшить ее качество.

Поступила / Received 25.09.2020
Поступила после рецензирования / Revised 12.10.2020
Принята в печать / Accepted 12.10.2020

**Список литературы / References**

1. Brown K.K., Martinez F.J., Walsh S.L.F., Thannickal V.J., Antje P., Schlenker-Herceg R. et al. The natural history of progressive fibrosing interstitial lung diseases. *Eur Respir J.* 2020;55(6):2000085. doi: 10.1183/13993003.00085-2020.
2. Cottin V., Wollin L., Fischer A., Quaresma M., Stowasser S., Harari S. Fibrosing interstitial lung disease: knowns and unknowns. *Eur Respir Rev.* 2019;28(151):180100. doi: 10.1183/16000617.0100-2018.
3. Wong A.W., Ryerson C.J., Guler S.A. Progression of fibrosing interstitial lung disease. *Respir Res.* 2020;21(1):32. doi: 10.1186/s12931-020-1296-3.
4. Harari S. Beyond idiopathic pulmonary fibrosis: the world of progressive-fibrosing interstitial lung disease. *Eur Respir Rev.* 2018;27(150):180110. doi: 10.1183/16000617.0110-2018.
5. Cottin V., Hirani N.A., Hotchkin D.L., Nambiar A.M., Ogura T., Otaola M. et al. Presentation, diagnosis and clinical course of the spectrum of progressive-fibrosing interstitial lung diseases. *Eur Respir Rev.* 2018;27(150):180076. doi: 10.1183/16000617.0076-2018.
6. Olson A.M., Gifford A.H., Inase N., Fernández Pérez E.R., Suda T. The epidemiology of idiopathic pulmonary fibrosis and interstitial lung diseases at risk of a progressive-fibrosing phenotype. *Eur Respir Rev.* 2018;27(150):180077. doi: 10.1183/16000617.0077-2018.
7. Kolb M., Vašáková M. The natural history of progressive fibrosing interstitial lung diseases. *Respir Res.* 2019;20(1):57. doi: 10.1186/s12931-019-1022-1.
8. Elhai M., Meune C., Boubaya M., Avouac J., Hachulla E., Balbir-Gurnan A. et al. Mapping and predicting mortality from systemic sclerosis. *Ann Rheum Dis.* 2017;76(11):1897–1905. doi: 10.1136/annrheumdis-2017-211448.
9. Solomon J.J., Chung J.H., Cosgrove G.P., Dernoruelle M.K., Fernandez-Perez E.R., Fischer A. et al. Predictors of mortality in rheumatoid arthritis-associated lung disease. *Eur Respir J.* 2016;47(2):588–596. doi: 10.1183/13993003.00357-2015.
10. Fernandez-Perez E.R., Kong A.M., Raimundo K., Koelsch T.L., Kulkarni R., Cole A.L. Epidemiology of hypersensitivity pneumonitis among an insured population in the United States: a claim-based cohort analysis. *Ann Am Thorac Soc.* 2018;15(4):460–469. doi: 10.1513/AnnalsATS.201704-288OC.
11. Park I.N., Jegal Y., Kim D.S., Do K.H., Yoo B., Shim T.S. et al. Clinical course and lung function change of idiopathic nonspecific interstitial pneumonia. *Eur Respir J.* 2009;33(1):68–76. doi: 10.1183/09031936.00158507.
12. Wynn T.A., Ramalingam T.R. Mechanisms of fibrosis: therapeutic translation for fibrotic disease. *Nat Med.* 2012;18(7):1028–1040. doi: 10.1038/nm.2807.
13. Huang E., Peng N., Xiao F., Hu D., Wang X., Lu L. The roles of immune cells in the pathogenesis of fibrosis. *Int J Mol Sci.* 2020;21(15):5203. doi: 10.3390/ijms21155203.
14. Шурыгина И.А., Шурыгин М.Г., Аюшинова Н.И., Каня О.В. Фибробласты и их роль в развитии соединительной ткани. *Сибирский медицинский журнал.* 2012;(3):8–12. Режим доступа: https://elibrary.ru/item.asp?id=17761929.
Shurygina I.A., Shurygin M.G., Ayushinova N.I., Kanya O.V. Fibroblasts and their role in the development of connective tissue. *Sibirskiy meditsinskiy zhurnal = Siberian Medical Journal.* 2012;(3):8–12. (In Russ.) Available at: https://elibrary.ru/item.asp?id=17761929.
15. Hironaka T., Ueno T., Mae K., Yoshimura C., MorinagaT., Horii Y. et al. Drebrin is induced during myofibroblast differentiation and enhances the production of fibrosis-related genes. *Biochem Biophys Res Commun.* 2020;529(2):224–230. doi: 10.1016/j.bbrc.2020.05.110.
16. Hinz B. Formation and function of the myofibroblast during tissue repair. *J Invest Dermatol.* 2007;127(3):526–537. doi: 10.1038/sj.jid.5700613.
17. Hu B., Wu Z., Phan S.H. Smad3 mediates transforming growth factor-beta-induced alpha-smooth muscle actin expression. *Am J Respir Cell Mol Biol.* 29(3 Pt 1):397–404. doi: 10.1165/rcmb.2003-0063OC.

18. Mukherjee S., Kolb M.R.J., Duan F., Janssen L.J. Transforming growth factor-ß evokes $Ca^{2+}$ wavwes and enhances gene expression in human pulmonary fibroblasts. *Am J Cell Mol Biol.* 2012;46(6):757–764. doi: 10.1165/rcmb.2011-0223OC.
19. Merkt W., Bueno M., Mora A.L., Lagares D. Senotherapeutics: Targeting senescence in idiopathic pulmonary fibrosis. *Semin Cell Dev Biol.* 2020;101:104–110. doi: 10.1016/j.semcdb.2019.12.008.
20. Ley B., Liu S., Elicker B.M., Henry T.S., Vittinghoff E., Golden1 J.A. et al. Telomere length in patients with unclassifiable interstitial lung disease: a cohort study. *Eur Respir J.* 2020;56(2):2000268. doi: 10.1183/13993003.00268-2020.
21. Maity S., Muhamed J., Sarikhani M., Kumar S., Ahamed F., Spurthi K.M. et al. Sirtuin 6 deficiency transcriptionally up-regulates TGF-β signaling and induces fibrosis in mice. *J Biol Chem.* 2020;295(2):415–434. doi: 10.1074/jbc.RA118.007212.
22. Juge P.A., Lee J.S., Ebstein E., Furukawa H., Dobrinskikh E., Gazal S. et al. MUC5B promoter variant and rheumatoid arthritis with interstitial lung disease. *N Engl J Med.* 2018;379(23):2209–2219. doi: 10.1056/NEJMoa1801562.
23. Ley B., Newton C.A., Arnould I., Elicker B.M., Henry T.S., Vittinghoff E. et al. The MUC5B promoter polymorphism and thelomere length in patients with chronic hypersensitivity pneumonitis: an observational cohort-control study. *Lancet Respir Med.* 2017;5(8):639–647. doi: 10.1016/S2213-2600(17)30216-3.
24. Otoupalova E., Smith S., Cheng G., Thannickal V.J. Oxidative Stress in Pulmonary Fibrosis. *Compr Physiol.* 2020;10(2):509–547. doi: 10.1002/cphy.c190017.
25. Richeldi L., Varone F., Bergna M., de Andrade J., Falk J., Hallowell R. et al. Pharmacological management of progressive-fibrosing interstitial lung diseases: a review of the current evidence. *Eur Respir Rev.* 2018;27(150):180074. doi: 10.1183/16000617.0074-2018.
26. Cassone G., Sebastiani M., Vacchi C., Cerri S., Salvarani C., Manfredi A. Pirfenidone for the treatment of interstitial lung disease associated to rheumatoid arthritis: a new scenario is coming? *Respir Med Case Rep.* 2020;30:101051. doi: 10.1016/j.rmcr.2020.101051.
27. Collins B.F., Raghu G. Antifibrotic therapy for fibrotic lung disease beyond idiopathic pulmonary fibrosis. *Eur Respir Rev.* 2019;28(153):190022. doi: 10.1183/16000617.0022-2019.
28. Wollin L., Distler J.H.W., Redente E.F., Riches D.W.H., Stowasser S., Schlenker-Herceg R. et al. Potential of nintedanib in treatment of progressive fibrosing interstitial lung diseases. *Eur Respir J.* 2019;54(3):1900161. doi: 10.1183/13993003.00161-2019.
29. Torrisi S.E., Kahn N., Wälscher J., Sarmand N., Polke M., Lars K. et al.Possible value of antifibrotic drugs in patients with progressive fibrosing non-IPF interstitial lung diseases. *BMC Pulm Med.* 2019;19(1):213. doi: 10.1186/s12890-019-0937-0.
30. Gulati S., Luckhardt T.L. Updated Evaluation of the Safety, Efficacy and Tolerability of Pirfenidone in the Treatment of Idiopathic Pulmonary Fibrosis. *Drug Healthc Patient Saf.* 2020;12:85–94. doi: 10.2147/DHPS.S224007.
31. Noble P.W., Albera C., Bradford W.Z., Costabel U., Glassberg M.K., Kardatzke D. et al. Pirfenidone in patients with idiopathic pulmonary fibrosis (CAPACITY): two randomised trials. *Lancet Lond Engl.* 2011;377(9779):1760–1769. doi: 10.1016/S0140-6736(11)60405-4.
32. King T.E., Bradford W.Z., Castro-Bernardini S., Fagan E.A., Claspole I., Glassberg M.K. et al. A phase 3 trial of pirfenidone in patients with idiopathic pulmonary fibrosis. *N Engl J Med.* 2014;370(22):2083–2092. doi: 10.1056/NEJMoa1402582.
33. Cassone G., Manfredi A., Vacchi C., Luppi F., Coppi F., Salvarani C., Sebastiani M. Treatment of Rheumatoid Arthritis-Associated Interstitial Lung Disease: Lights and Shadows. *J Clin Med.* 2020;9(4):1082. doi: 10.3390/jcm9041082.
34. Wind S., Schmid U., Freiwald M., Marzin K., Lotz R., Ebner T. et al. Clinical Pharmacokinetics and Pharmacodynamics of Nintedanib. *Clin Pharmacokinet.* 2019;58(9):1131–1147. doi: 10.1007/s40262-019-00766-0.
35. Wollin L., Ostermann A., Williams C. Nintedanib inhibits pro-fibrotic mediators from T cells with relevance to connective tissue disease-associated interstitial lung disease. *Eur Respir J.* 2017;50(61):PA903. doi: 10.1183/1393003.congress-2017.PA903.
36. Tandon K., Herrmann F.E., Ayaub E., Ackermann M., Parthasarathy P., Inman M.D. et al. Nintedanib attenuates the polarization of profibrotic macrophages through the inhibition of tyrosine phosphorylation on CSF1 receptor. *Am J Respir Crit Care Med.* 2017;195:A2397. Available at: https://www.atsjournals.org/doi/pdf/10.1164/ajrccm-conference.2017.195.1_MeetingAbstracts.A2397.
37. Mazzei M., Richeldi L., Collard H.R. Nintedanib in the treatment of idiopathic pulmonary fibrosis. *Ther Adv Respir Dis.* 2015;9(3):121–129. doi: 10.1177/1753465815579365.
38. Richeldi L., Cottin V., du Bois R.M., Selman M., Kimura T., Bailes Z. et al. Nintedanib in patients with idiopathic pulmonary fibrosis: Combined evidence from the TOMORROW and INPULSIS® trials. *Respir Med.* 2016;113:74–79. doi: 10.1016/j.rmed.2016.02.001.
39. Vasakova M., Sterclova M., Mogulkoc N., Lawandowska K., Müller V., Hajkova M. et al. Long-term overall survival and progression-free survival in idiopathic pulmonary fibrosis treated by pirfenidone or nintedanib or their switch. Real world data from the EMPIRE registry. *Eur Respir J.* 2019;54(Suppl. 63):PA4720. doi: 10.1183/13993003.congress-2019.PA4720.
40. Бровко М.Ю., Акулкина Л.А., Шоломова В.И., Новиков П.И., Янакаева А.Ш., Моисеев С.В. Новые подходы к лечению фиброзирующих интерстициальных заболеваний легких. *Клиническая фармакология и терапия.* 2020;29(1):61–66. doi: 10.32756/0869-5490-2020-1-61-66.
Brovko M.Yu., Akulkina L.A., Sholomova V.I., Novikov P.I., Yanakayeva A.Sh., Moiseyev S.V. A novel approach to the treatment of fibrosing interstitial lung diseases. *Klinicheskaya farma kologiya i terapiya = Clin Pharmacol Ther.* 2020;29(1):61–66. (In Russ.) doi: 10.32756/0869-5490-2020-1-61-66.
41. Wells A.U., Flaherty K.R., Brown K.K., Inoue Y., Devaraj A., Richeldi L. et al. Nintedanib in patients with progressive fibrosing interstitial lung diseases-subgroup analyses by interstitial lung disease diagnosis in the INBUILD trial: a randomised, double-blind, placebo-controlled, parallel-group trial. *Lancet Respir Med.* 2020;8(5):453–460. doi: 10.1016/S2213-2600(20)30036-9.



***Информация об авторах:***

**Кузубова Наталия Анатольевна,** д.м.н., заместитель директора по научной работе Научно-исследовательского института пульмонологии, Федеральное государственное бюджетное образовательное учреждение высшего образования «Первый Санкт-Петербургский государственный медицинский университет имени академика И.П. Павлова» Министерства здравоохранения Российской Федерации; 197022, Россия, Санкт-Петербург, ул. Льва Толстого, д. 6/8; e-mail: kuzubova@mail.ru

**Титова Ольга Николаевна,** д.м.н., профессор, директор Научно-исследовательского института пульмонологии, Федеральное государственное бюджетное образовательное учреждение высшего образования «Первый Санкт-Петербургский государственный медицинский университет имени академика И.П. Павлова» Министерства здравоохранения Российской Федерации; 197022, Россия, Санкт-Петербург, ул. Льва Толстого, д. 6/8

**Склярова Дарья Борисовна,** к.м.н., врач-пульмонолог, Санкт-Петербургское государственное бюджетное учреждение здравоохранения «Введенская городская клиническая больница»; 191180, Россия,. Санкт-Петербург, Лазаретный переулок, д. 4; e-mail: darya_sklyarova@mail.ru

***Information about the authors:***

**Natalia A. Kuzubova,** Dr. of Sci. (Med.), Deputy Director of Research Institute of Pulmonology, Federal State Budgetary Educational Institution of Higher Education "Pavlov First Saint Petersburg State Medical University" of the Ministry of Healthcare of Russian Federation; 6–8, Lev Tolstoy St., St Petersburg, 197022, Russia; e-mail: kuzubova@mail.ru

**Olga N. Titova,** Dr. of Sci. (Med.), Professor, Director of Research Institute of Pulmonology, Federal State Budgetary Educational Institution of Higher Education "Pavlov First Saint Petersburg State Medical University" of the Ministry of Healthcare of Russian Federation; 6–8, Lev Tolstoy St., St Petersburg, 197022, Russia

**Daria B. Skliarova,** Cand. of Sci. (Med.), Pulmonologist, St Petersburg State Budgetary Healthcare Institution "Vvedenskaya City Clinical Hospital"; 4, Lazaretny Lane, St Petersburg, 191180, Russia; e-mail: darya_sklyarova@mail.ru