

# Синдром сгущения желчи у новорожденных и детей раннего возраста: факторы риска, терапия, прогноз. Разбор клинического случая

**А.Н. Горяйнова**<sup>1✉</sup>, e-mail: alex.goriaynowa@yandex.ru

**Е.В. Беленович**<sup>2</sup>, e-mail: belenovich.elena@yandex.ru

**А.А. Худякова**<sup>2</sup>, e-mail: khudyash@gmail.com

**Ю.А. Бронникова**<sup>2</sup>, e-mail: dgkb-bashlyaevoy@zdrav.mos.ru

**Л.В. Чурилова**<sup>2</sup>, e-mail: dgkb-bashlyaevoy@zdrav.mos.ru

<sup>1</sup> Российская медицинская академия непрерывного профессионального образования; 125993, Россия, Москва, ул. Баррикадная, д. 2/1, стр. 1

<sup>2</sup> Детская городская клиническая больница им. З.А. Башляевой; 125373, Россия, Москва, ул. Героев Панфиловцев, д. 28

## Резюме

Синдром сгущения желчи, или билиарный сладж, вызывающий обструкцию общего желчного протока и нарушение пассажа желчи в двенадцатиперстную кишку, занимает второе место среди «хирургических желтух» у новорожденных и детей раннего возраста. Ранняя диагностика синдрома необходима для своевременного проведения консервативной терапии, позволяющей избежать оперативного вмешательства и таких осложнений, как острый панкреатит, острый холецистит, желчнокаменная болезнь. К факторам риска синдрома сгущения желчи относятся недоношенность, экстремально низкая масса при рождении, длительное парентеральное питание, назначение диуретиков, цефалоспоринов III поколения. В случае угрозы билиарного сладжа показано проведение УЗИ органов брюшной полости в динамике и выявление характерных для этого синдрома признаков: дилатации общего желчного протока более 3 мм, наличие неоднородного осадка в желчном пузыре и общем желчном протоке. В статье дается клинический разбор случая синдрома сгущения желчи у девочки, родившейся с экстремально низкой массой и гестационным возрастом 29 нед. Состояние новорожденной при рождении очень тяжелое. Тяжесть состояния обусловлена синдромом дыхательных расстройств 1-го типа, сразу же интубирована, начата ИВЛ. В возрасте 1 мес. 10 дней девочка переведена из отделения реанимации и интенсивной терапии в отделение для новорожденных. По данным УЗИ желчный пузырь овальной формы, размерами 26 x 6 мм, объемом 0,5 мл, имеется лабильный перегиб в области тела и шейки, стенки утолщены до 2 мм, слоистые, повышенной эхогенности, в просвете гиперэхогенное содержимое (замазкообразная желчь), что позволило сделать вывод о наличии синдрома сгущения желчи. Сразу же после УЗИ назначена урсодезоксихолевая кислота 20 мг/кг/сут, спустя 10 дней доза препарата была увеличена до 30 мг/кг/сут. Спустя две недели ребенок был выписан домой в удовлетворительном состоянии без признаков синдрома сгущения желчи. Знание факторов риска билиарного сладжа позволяет своевременно назначить инструментальное обследование, обеспечить раннюю диагностику и назначение консервативной терапии, исключить хирургические методы лечения.

**Ключевые слова:** холестаз, желчь, синдром сгущения, билиарный сладж, обструкция, общий желчный проток

**Для цитирования:** Горяйнова А.Н., Беленович Е.В., Худякова А.А., Бронникова Ю.А., Чурилова Л.В. Синдром сгущения желчи у новорожденных и детей раннего возраста: факторы риска, терапия, прогноз. Разбор клинического случая. *Медицинский совет.* 2020;(18):134–141. doi: 10.21518/2079-701X-2020-18-134-141.

**Конфликт интересов:** авторы заявляют об отсутствии конфликта интересов.

# Bile thickening syndrome in newborns and young children: risk factors, therapy, prognosis. A clinical case study

**Aleksandra N. Goriaynova**<sup>1✉</sup>, e-mail: alex.goriaynowa@yandex.ru

**Elena V. Belenovich**<sup>2</sup>, e-mail: belenovich.elena@yandex.ru

**Anastasiya A. Khudyakova**<sup>2</sup>, e-mail: khudyash@gmail.com

**Yuliya A. Bronnikova**<sup>2</sup>, e-mail: dgkb-bashlyaevoy@zdrav.mos.ru

**Lyudmila V. Churilova**<sup>2</sup>, e-mail: dgkb-bashlyaevoy@zdrav.mos.ru

<sup>1</sup> Russian Medical Academy of Continuous Professional Education; 2/1, Bldg. 1, Barrikadnaya St., Moscow, 125993, Russia

<sup>2</sup> Bashlyaeva City Children's Clinical Hospital; 28, Geroev Panfilovtsev St., Moscow, 125373, Russia

## Abstract

Bile thickening syndrome or biliary sludge causing obstruction of the common bile duct and impaired passage of bile into the duodenum ranks second among “surgical jaundice” in newborns and young children. The syndrome should be diagnosed early to conduct timely conservative treatment to avoid surgical intervention and complications such as acute pancreatitis, acute cholecystitis, cholelithiasis. Risk factors for bile thickening syndrome include prematurity, extremely low birth weight, long-

term parenteral nutrition, administration of diuretics, third generation cephalosporins. If a threat of biliary sludge arises, repeat abdominal ultrasound imaging and identification of the following signs of this syndrome are indicated: dilatation of CBD more than 3 mm, the presence of heterogeneous sediment in the gallbladder and common bile duct. The article presents a clinical discussion of a bile thickening syndrome case in an extremely low birth weight girl born at 29 weeks' gestational age. The condition of the newborn at birth was very severe. The severity of the condition was caused by the type 1 respiratory distress syndrome, the girl was immediately intubated and mechanically ventilated. At the age of 1 month 10 days, the girl was transferred from the intensive care unit to the neonatal unit. The ultrasonic imaging showed an oval-shaped gallbladder of 26 x 6 mm in size, 0.5 ml in volume, instable angulation of the gallbladder body and neck, the walls of up to 2 mm in thickness, laminated, hyperechogenic, hyperechoic contents in the lumen (ointment-like bile), which allowed to draw a conclusion about the presence of bile thickening syndrome. Ursodeoxycholic acid at a dose of 20 mg/kg/day was prescribed immediately after ultrasonic imaging. 10 days later the dose of the drug was increased to 30 mg/kg/day. Two weeks later, the child was discharged home in satisfactory condition without signs of bile thickening syndrome. Knowledge of the risk factors for biliary sludge makes it possible to assign timely instrumental examination, establish early diagnosis and prescribe conservative therapy, and exclude surgical methods of treatment.

**Keywords:** cholestasis, bile, bile thickening syndrome, biliary sludge, obstruction, common bile duct

**For citation:** Goryaynova A.N., Belenovich E.V., Khudyakova A.A., Bronnikova Yu.A., Churilova L.V. Bile thickening syndrome in newborns and young children: risk factors, therapy, prognosis. A clinical case study. *Meditsinskiy sovet = Medical Council*. 2020;(18):134–141. (In Russ.) doi: 10.21518/2079-701X-2020-18-134-141.

**Conflict of interest:** the authors declare no conflict of interest.

## ВВЕДЕНИЕ

Синдром сгущения желчи – это экстрапеченочная обструкция билиарного тракта билиарным сладжем (слизистыми или желчными пробками) без признаков врожденной билиарной мальформации, без дефекта синтеза желчных кислот и без повреждения гепатоцитов [1]. Экстрапеченочные отделы билиарного тракта включают общий печеночный проток, общий желчный проток, пузырный проток и желчный пузырь. Как следует из определения синдрома сгущения желчи, для него не характерно развитие гепатоцитоза и повышение гепатоспецифического фермента аланинаминотрансферазы. Ведущим клиническим симптомом является появление ахолического стула вследствие нарушения пассажа желчи в двенадцатиперстную кишку.

Синдром сгущения желчи (Inspissated bile syndrome, или синдром «грязной желчи») относится к редким причинам холестаза: у детей раннего возраста встречается в среднем в 1,36–6,2% всех вероятных причин конъюгированной (прямой) гипербилирубинемии [2, 3]. Среди основных вариантов «хирургических желтух» на долю синдрома сгущения желчи приходится 8,2% [4], лидирующее положение занимает билиарная атрезия (81,1%), третье место принадлежит аномалии развития общего желчного протока (7%). В подавляющем большинстве случаев синдром характерен для детей первых трех месяцев жизни, может развиваться без предрасполагающих факторов и существовать только как радиологический диагноз, когда УЗИ выявляет осадок в желчном пузыре и общем желчном протоке [3, 5].

## ЭТИОЛОГИЯ, ПАТОГЕНЕЗ, ФАКТОРЫ РИСКА, ПРОГНОЗ

Считается, что билиарный сладж (синдром сгущения желчи) был впервые описан в 70-х гг. прошлого века благодаря появлению ультразвукового исследования [6]. Однако еще в 1916 г. были приведены примеры обструк-

ции общего желчного протока пробками из густой, вязкой желчи [7]. Образование сладжа зависит от физико-химического взаимодействия компонентов желчи (сложного раствора с многими составляющими), нарушения функции слизистой желчного пузыря и его моторики [6, 8]. В состав сладжа в первую очередь входят кристаллы моногидрата холестерина и билирубината кальция, взвешенные (или преципитированные) в слизи желчного пузыря. Кроме основных компонентов, сладж может включать другие соли кальция, протеин-липидные комплексы, муцин и ксенобиотики, в частности цефтриаксон [8]. Цефтриаксон экскретируется в мочу, но значительное его количество (от 30 до 60%) экскретируется в желчь как бивалентный анион [9], и в желчном пузыре его концентрация повышается в 20–150 раз [10]. Подобно билирубину, цефтриаксон может выпадать в осадок в виде комплексного соединения «кальций + цефтриаксон». Среди пациентов, получавших цефтриаксон, образование билиарного сладжа отмечается в 25–46% случаев [11].

Синдром сгущения желчи может разрешиться спонтанно (в 48,1% случаев, по данным E. Fitzpatrick et al.) или на фоне терапии урсодезоксихолиевой кислотой (УДХК), в 6,6% случаев имеет место образование камней в общем желчном протоке или в желчном пузыре, около 4% детей требуют оперативного вмешательства [3]. Билиарный сладж может иметь такие осложнения, как билиарные колики, острый панкреатит, острый холецистит [6].

Ведущими факторами риска синдрома сгущения желчи в 47% случаев являются гемолиз, сепсис и недоношенность. Однако, кроме них, играют роль следующие [5, 6, 12–19]:

- Низкая масса при рождении.
- Парентеральное питание.
- Дегидратация (назначение диуретиков).
- Гемотрансфузии.
- Кистозный фиброз.
- Врожденные заболевания сердца.
- Интракраниальные, интраабдоминальные и ретроперитонеальные кровоизлияния.

- Парез кишечника.
- Длительное голодание, быстрая потеря массы.
- Цефалоспорины III поколения (цефотаксим и цефтриаксон).
- Терапия октреотидом.
- Трансплантация костного мозга или других органов.

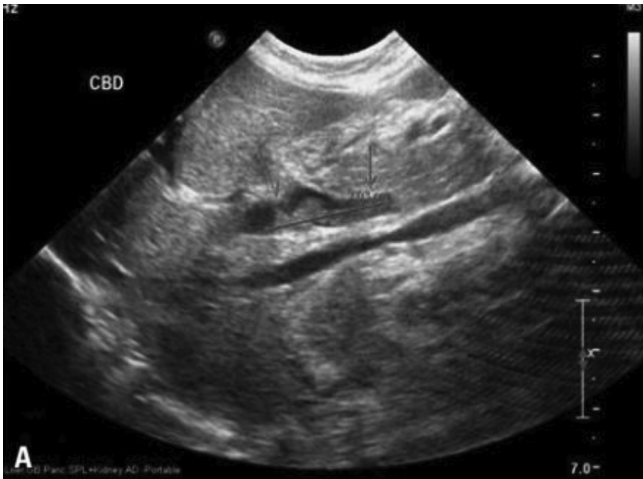Среди перечисленных факторов риска особое место занимает парентеральное питание: доказано, что уже через 3 нед. полного парентерального питания билиарный сладж выявляется не менее чем у 6% пациентов, через 4–6 нед. – у 50%, после 6 нед. – у 100% [20].

## МЕТОДЫ ДИАГНОСТИКИ БИЛИАРНОГО СЛАДЖА

Для подтверждения синдрома сгущения желчи или выявления его ранних признаков используются инструментальные методы, в первую очередь УЗИ. Основными признаками синдрома сгущения желчи являются умеренная дилатация интрапеченочных отделов билиарного тракта, увеличение диаметра общего желчного протока (иногда до 12,3 мм), густая вязкая желчь (осадок низкой эхогенности) в желчном пузыре и желчных протоках (рис. 1) [3, 5].

● **Рисунок 1.** Синдром сгущения желчи. Дилатация общего желчного протока. Билиарный сладж в общем желчном протоке [21]

● **Figure 1.** Bile thickening syndrome. Dilatation of the common bile duct. Biliary sludge in the common bile duct [21]

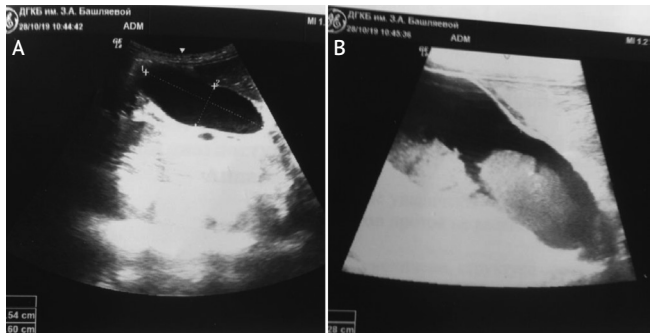


Диаметр общего желчного протока у детей первых 3 мес. жизни не должен превышать 1–1,2 мм. Как показали результаты УЗИ, проанализированных E. Fitzpatrick в 2010 г. у 878 детей первых трех месяцев жизни с холестазом, дилатация общего желчного протока более 1,2 мм (от 1,2 до 12,3 мм) была обнаружена в 9% случаев. На долю детей с синдромом сгущения желчи в этой группе приходилось 71,1%. Доказано, что дилатация общего желчного протока более 3 мм характерна для синдрома сгущения желчи (чувствительность 100% и специфичность 87%). Ниже мы приводим ультразвуковые признаки изменения желчи, полностью подтверждающие дословный перевод термина “Inspissated bile syndrome” – синдром

«грязной желчи» (исследование проведено врачом отделения лучевой диагностики больницы им. З.А. Башляевой Ю.А. Бронниковой). На photographs с монитора (рис. 2А) видно, что содержимое желчного пузыря неоднородно, при внимательном осмотре обращает внимание осадок в области дна. Использование более чувствительного датчика и увеличение изображения на экране монитора (рис. 2В) позволяет более четко рассмотреть наличие осадка в желчном пузыре и подтвердить наличие синдрома сгущения желчи [22, 23].

● **Рисунок 2.** УЗИ органов брюшной полости. Синдром сгущения желчи у девочки с врожденным пороком сердца

● **Figure 2.** Abdominal ultrasound imaging. Bile thickening syndrome in a girl with congenital heart disease

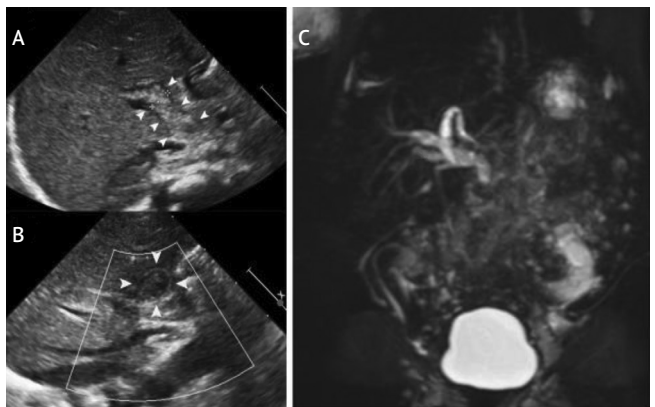


А – в области дна желчного пузыря и частично стенка взвесь со слабой эхогенностью; В – изображение выполнено с помощью более чувствительного датчика, хорошо определяется неоднородная взвесь в просвете желчного пузыря (выполнено Ю.А. Бронниковой, врачом отделения лучевой диагностики больницы им. З.А. Башляевой).

В диагностически трудных случаях для подтверждения синдрома сгущения желчи проводится магнитно-резонансная холангиография [1]. В пользу синдрома сгущения желчи свидетельствуют маленький желчный пузырь, диффузная дилатация интрапеченочных и экстрапеченочных желчных протоков, резкое сужение общего желчного протока после зоны дилатации (рис. 3).

● **Рисунок 3.** Синдром сгущения желчи

● **Figure 3.** Bile thickening syndrome

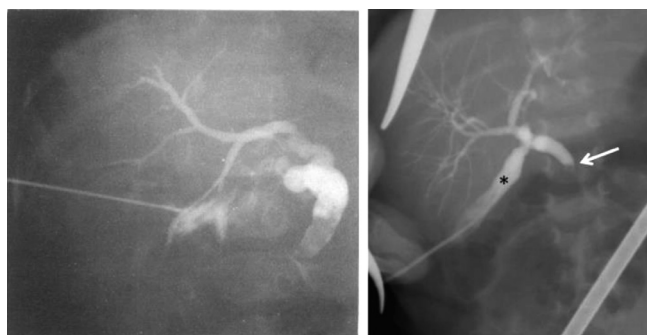

УЗИ (А, В): умеренная дилатация интрапеченочных желчных протоков, дилатированный общий желчный проток, заполненный неоднородной эхогенной массой. Магнитно-резонансная холангиография (С): маленький желчный пузырь, умеренная дилатация интра- и экстрапеченочных желчных протоков, внезапный обрыв общего желчного протока, отсутствие пассажа желчи в двенадцатиперстную кишку [1].

Для диагностики синдрома сгущения желчи используется также и интраоперативная холангиография через пунктированный желчный пузырь, позволяющая выявить полную обструкцию общего желчного протока с дилатацией пузырного протока и печеночного протока (рис. 4).

● **Рисунок 4.** Синдром сгущения желчи. Чрескожная холецистохолангиография через пунктированный желчный пузырь. Дилатация и обрыв общего желчного протока и умеренная дилатация интрапеченочных желчных протоков [24, 25]

● **Figure 4.** Bile thickening syndrome. Percutaneous cholecystocholangiography via a gallbladder puncture. Dilatation and rupture of the common bile duct and moderate dilatation of the intrahepatic bile ducts [24, 25]



**Терапия синдрома сгущения желчи у детей раннего возраста включает хирургические и консервативные методы.** В оперативном лечении, позволяющем восстановить пассаж желчи в двенадцатиперстную кишку, нуждаются менее 4% детей с синдромом сгущения желчи (рис. 4). Исторически первым хирургическим вмешательством была лапаротомия с последующей ирригацией через доступ в общий желчный проток или желчный пузырь, выполненная W.E. Ladd в 1935 г. [7, 26].

В настоящее время существуют два основных варианта оперативного лечения билиарного сладжа: открытый хирургический дренаж с последующим лаважем желчных протоков физиологическим раствором и урсодезоксихолевой кислотой (УДХК) и чрескожная пункция желчного пузыря под контролем УЗИ с проведением холецистографии и дренированием желчных протоков [1, 4, 13, 21, 25–30]. С целью предупреждения утечки желчи нередко используется чрескожная транспеченочная пункция желчного пузыря [13, 21, 26, 30].


Показаниями для консультации хирургом и решения вопроса об оперативном лечении ребенка с синдромом сгущения желчи являются:

- Дилатация общего желчного протока более 3 мм [1, 3].
- Персистирующая желтуха и изменения в биохимическом анализе крови: нарастание уровня ферментов АЛТ и АСТ, щелочной фосфатазы, общего и прямого билирубина, ГГТП [1, 25].
- Отсутствие эффекта от проводимой консервативной терапии.

Оперативное лечение позволяет полностью восстановить пассаж желчи в двенадцатиперстную кишку (рис. 5).

● **Рисунок 5.** Полное восстановление пассажа желчи в двенадцатиперстную кишку после успешного оперативного лечения билиарного сладжа: изменение окраски стула в течение 5 дней [25]

● **Figure 5.** Complete restoration of the bile passage into the duodenum after successful surgical treatment of biliary sludge: stool discoloration within 5 days [25]



Недостатками оперативного вмешательства являются осложнения и необходимость длительного доступа (в среднем 26 дней) к желчным протокам для их дренирования и лаважа [13]. Одним из частых осложнений (до 50% случаев) считается смещение катетера, требующее его переустановки [13], кроме этого, возможны кровотечения, билиарный перитонит и другие инфекции [26].

**Консервативная терапия синдрома сгущения желчи у новорожденных и детей раннего возраста.** Принципы консервативной терапии синдрома сгущения желчи в первую очередь включают анализ проводимой медикаментозной терапии и исключение из нее средств, способных вызвать сгущение желчи. Новорожденным, находящимся на искусственном вскармливании, рекомендуется назначение адаптированных смесей, обогащенных среднецепочечными триглицеридами. Обязательным является назначение УДХК 20–30 мг/кг/сут, жирорастворимых витаминов (табл. 1) [6, 19, 24].

В качестве альтернативы инвазивному хирургическому вмешательству рекомендуется использование полиненасыщенных жирных кислот (рис. 6), например 20%-ной

● **Таблица 1.** Дозы жирорастворимых витаминов у новорожденных и детей раннего возраста с холестазом (С. Dani et al., 2015 г.) [31]

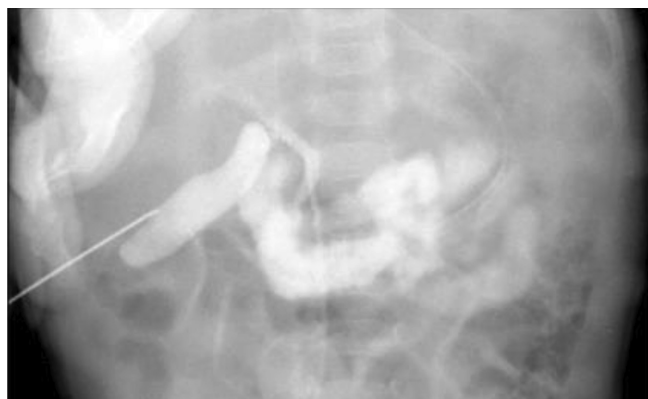● **Table 1.** Doses of fat-soluble vitamins in newborns and young children with cholestasis (С. Dani et al., 2015) [31]

Витамин	Доза
А	5000–25000 ед/сут
D	800–5000 ед/сут
Е	15–25 ед/кг/сут
К	2,5–5 мг дважды в неделю, возможен ежедневный прием

жировой эмульсии для парентерального питания SMOFlipid [32]. В 1000 мл SMOFlipid содержится 60 г очищенного масла соевых бобов, 60 г среднепечочечных триглицеридов, 50 г очищенного оливкового масла, 30 г рыбьего жира, обогащенного омега-3 полиненасыщенными жирными кислотами ( $\alpha$ -линоленовой, эйкозапентаеновой и докозагексаеновой). Теоретическая осмолярность эмульсии составляет 380 мосм/кг, биоусвояемость – 100%, по размерам частиц и биологическим свойствам SMOFlipid идентична эндогенным хиломикронам. Каждые 200 г жира в литре 20%-ной эмульсии SMOFlipid содержат 0,6 г  $\alpha$ -линоленовой, 0,6 г эйкозапентаеновой и 0,1 г докозагексаеновой кислот. W.Y. Jun et al. [32] рекомендуют одновременное назначение УДХК 20 мг/кг/сут и жировой эмульсии 1,5 г/кг/сут в течение 3 нед. Скорость внутривенного введения жировой эмульсии 1 мл/ч [32].

● **Рисунок 6.** Пассаж желчи в двенадцатиперстную кишку после 3-недельной консервативной терапии УДХК и 20%-ной жировой эмульсией SMOFlipid [32]

● **Figure 6.** Bile passage into the duodenum after 3 weeks of conservative therapy with UDCA and SMOFlipid 20% lipid emulsion [32]



Полиненасыщенные жирные кислоты могут назначаться внутрь в капсулах (препарат Отасог, W.Y. Jun et al.) как замена внутривенному введению жировой эмульсии. Каждая капсула Отасог содержит 460 мг этилового эфира эйкозапентаеновой и 380 мг этилового эфира докозагексаеновой кислоты. Согласно рекомендациям [32], новорожденным и детям раннего возраста с синдромом сгущения желчи рекомендуется по ½ капсулы Отасог 4 раза в день в течение 3–4 мес. Авторы исследования [32] считают, что омега-3 полиненасыщенные жирные кислоты могут играть роль холеретиков. Механизм действия полиненасыщенных жирных кислот включает улучшение клиренса липидов, индукцию окисления печеночных жирных кислот, модуляцию воспаления и метаболизм желчных кислот [33–35].

## КЛИНИЧЕСКИЙ СЛУЧАЙ

Девочка Г. родилась на 29-й нед. гестации с массой 900,0 г и оценкой по шкале Апгар 3/5 баллов. Неонатальный и кардиоскрининг отрицательные, группа крови O(I) первая, Rh (+), фенотип CcDEe, Kell отрицательный.

Матери ребенка 23 года, беременность первая, протекавшая с токсикозом в первом триместре и гестозом. Роды оперативные (экстренное кесарево сечение из-за нарастающей гипоксии плода), в ягодичном предлежании. Околоплодные воды светлые. Группа крови матери O(I), Rh (+). Во время беременности у матери ребенка выявлен высокий титр антител класса IgG к токсоплазме и CMV.

Состояние новорожденной при рождении очень тяжелое. Тяжесть состояния обусловлена синдромом дыхательных расстройств 1-го типа, сразу же интубирована, начата ИВЛ. Спустя 6 мин. после начала ИВЛ переведена в отделение реанимации и интенсивной терапии. Там эндотрахеально введен сурфактант. На 6-е сут. жизни была переведена на осцилляторную ИВЛ, на которой находилась до 23 сут. жизни. В отделении реанимации отмечалось однократное повышение СРБ до 220,9 мг/л, постоянно регистрировалось повышение щелочной фосфатазы (от 871 до 1500 ед/л), АлАт и АсАт были в пределах нормы.

В возрасте 1 мес. 10 дней девочка переведена из отделения реанимации и интенсивной терапии в отделение для новорожденных №2 ДГКБ им. З.А. Башляевой в состоянии средней степени тяжести с диагнозом «Недоношенность 29 нед. Постконцептуальный возраст 35–36 нед. Бронхолегочная дисплазия, новая форма, среднетяжелое течение. ДН 0–1-й степени. Гипоксическое поражение ЦНС I–II степени, синдром угнетения безусловно-рефлекторной деятельности, синдром вегетовисцеральной дисфункции. Врожденная пневмония, реконвалесцент. Функционирующие фетальные коммуникации: открытый артериальный проток. Открытое овальное окно. НК-0. Анемия недоношенных. Неонатальная тромбоцитопения. Транзиторная неонатальная гипогликемия».

Вес при поступлении в отделение 2000,0 г. Кожные покровы розовые, стул окрашен.

## Терапия в отделении для новорожденных больницы им. З.А. Башляевой

Лечебно-охранительный режим (находится в условиях термокроватки).

Энтеральное кормление (соска/зонд) каждые 3 ч по 45–50 мл сцеженным грудным молоком, докорм смесью «ПреНАН».

Элькар 30% по 5 капель 3 раза в сутки per os.

Витамин Д3 по 2 капли (1000 МЕ) x 1 раз в сутки.

Мальтофер 5 мг/кг/сут (4 капли x 1 раз в сутки).

Витамин Е 10% 2 капли x 1 раз в сутки.

Фолиевая кислота 50 мкг x 1 раз в сутки.

В больнице им. З.А. Башляевой состояние средней тяжести, назначенный объем питания усваивает, кожные покровы розовые, стул окрашен. Однако, учитывая наличия факторов риска синдрома сгущения желчи (экстремально низкая масса при рождении, гестационный возраст 29 нед.) и имеющиеся ранее в отделении реанимации признаки холестаза (постоянное повышение щелочной фосфатазы), для исключения билиарного сладжа на 11-й день госпитализации проведено УЗИ органов брюшной полости.

По данным УЗИ желчный пузырь овальной формы, размером 26 x 6 мм, объемом 0,5 мл. Имеется лабильный перегиб в области тела и шейки, стенки утолщены до 2 мм, слоистые, повышенной эхогенности, в просвете гиперэхогенное содержимое (замаскообразная желчь). Наличие замаскообразной желчи позволило сделать вывод о наличии синдрома сгущения желчи. Сразу же после УЗИ назначена урсодезоксихолевая кислота (УДХК) 20 мг/кг/сут. В этот же день взята кровь для проведения биохимического анализа крови. В биохимическом анализе крови выявлено незначительное повышение уровня общего билирубина и щелочной фосфатазы (табл. 2). Оставлена назначенная доза УДХК (20 мг/кг/сут).

● **Таблица 2.** Биохимический анализ крови на 11-й день госпитализации

● **Table 2.** Biochemical blood test on Day 11 of hospitalization

Показатель	Результат	Норма
Общий билирубин	27 мкмоль/л	1,7–21
Прямой билирубин	5 мкмоль/л	0–5
АсАт	36 ед/л	0–35
АлАт	15 ед/л	0–45
ЛДГ	576 ед/л	0–430
Щелочная фосфатаза	788 ед/л	0–727
Глюкоза	5,3 ммоль/л	1,9–5,5
ГГТП	179 ед/д	0–200
СРБ	9 мг/л	0–10

Спустя 10 дней от начала терапии УДХК на 21-й день госпитализации ребенка в больницу им. З.А. Башляевой повторно проведено УЗИ органов брюшной полости.

### Результаты повторного УЗИ

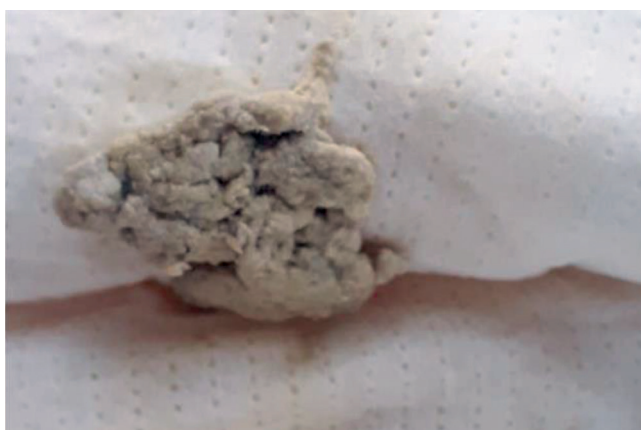Желчный пузырь овальной формы, размерами 30 x 5 мм, объемом 0,4 мл. Имеется лабильный перегиб в области тела и шейки. Стенки неравномерной толщины, максимум до 1,5 мм, повышенной эхогенности, в просвете желчного пузыря гиперэхогенные включения до 3 мм в диаметре, без акустической дорожки, контуры неровные, нечеткие (замаскообразная желчь). Общий желчный проток диаметром до 5 мм, прослеживается на расстоянии до 20 мм, стенки неровные, нечеткие, просвет гипоэхогенный.

Полученные результаты (наличие в просвете желчного пузыря гиперэхогенных включений без акустической дорожки с нечеткими контурами, увеличение диаметра общего желчного протока до 5 мм) позволили подтвердить наличие синдрома сгущения желчи. Следует обратить внимание, что окраска стула в день повторного проведения УЗИ была обычной, но, учитывая отрицательную динамику по данным УЗИ, в этот же день доза УДХК была увеличена до 30 мг/кг/сут.

На следующий день после проведения УЗИ и увеличения дозы УДХК у ребенка появился ахоличный стул (рис. 7). В этот же день был взят биохимический анализ крови (табл. 3). В биохимическом анализе крови выявлена отрицательная динамика: конъюгированная гипербилирубинемия (общий билирубин 46 мкмоль/л, прямой билирубин 31 мкмоль/л), сохранилось повышение щелочной фосфатазы. В связи с появлением ахолического стула, увеличением диаметра общего желчного протока более 3 мм (в нашем случае до 5 мм), нарастанием холестаза, несмотря на проводимую терапию УДХК, девочка была осмотрена детским хирургом для решения вопроса о необходимости оперативного лечения.

● **Рисунок 7.** Ахоличный стул у девочки 2 мес. с синдромом сгущения желчи

● **Figure 7.** Acholic stool in a 2-month-old girl with bile thickening syndrome



Учитывая отсутствие синдрома гепатоцитолитиза, незначительное повышение общего билирубина, снижение щелочной фосфатазы по сравнению с предыдущим ана-

● **Таблица 3.** Биохимический анализ крови на 21-й день госпитализации

● **Table 3.** Biochemical blood test on Day 21 of hospitalization

Показатель	Результат	Норма
Общий билирубин	46 мкмоль/л	1,7–21
Прямой билирубин	21 мкмоль/л	0–5
АсАт	50 ед/л	0–35
АлАт	21 ед/л	0–45
ЛДГ	608 ед/л	0–430
Щелочная фосфатаза	744 ед/л	0–727
Глюкоза	4,6 ммоль/л	1,9–5,5
ГГТП	189 ед/д	0–200
СРБ	37,7 мг/л	0–10

лизом и нормальный уровень ГТПП, было принято решение о продолжении консервативной терапии (УДХК) и наблюдении за ребенком в динамике. На второй день после увеличения дозы УДХК появилось окрашивание стула, на третий день окраска стала более интенсивной. Терапия УДХК была продолжена в дозе 30 мг/кг/сут. Спустя две недели ребенок был выписан домой в удовлетворительном состоянии без признаков синдрома сгущения желчи.

Представленный клинический случай демонстрирует раннюю диагностику синдрома сгущения желчи и его благоприятный исход у 2-месячного ребенка на фоне терапии УДХК без оперативного вмешательства.

## ЗАКЛЮЧЕНИЕ

Синдром сгущения желчи относится к редким причинам холестаза у новорожденных и детей раннего возраста, в некоторых случаях требующим оперативного вмешательства. Знание факторов риска билиарного сладжа позволяет своевременно назначить инструментальное обследование, в первую очередь УЗИ, обеспечить раннюю диагностику синдрома сгущения желчи и назначение консервативной терапии, исключить хирургические методы лечения.

Поступила / Received 28.09.2020

Поступила после рецензирования / Revised 10.10.2020

Принята в печать / Accepted 18.10.2020

## Список литературы / References

- Chen S.M., Liao Y.Y., Lin C.P. Inspissated bile syndrome: A rare cause of neonatal cholestasis. *Pediatr Neonatol.* 2020;61(4):449–450. doi: 10.1016/j.pedneo.2020.03.002.
- Gottesman L.E., Del Vecchio M.T., Aronoff S.C. Etiologies of conjugated hyperbilirubinemia in infancy: a systematic review of 1692 subjects. *BMC Pediatr.* 2015;15:192. doi: 10.1186/s12887-015-0506-5.
- Fitzpatrick F., Jardine R., Farrant P., Karani J., Davenport M., Mieli-Vergani G., Baker A. Predictive Value of Bile Duct Dimensions Measured by Ultrasound in Neonates Presenting With Cholestasis. *J Pediatr Gastroenterol Nutr.* 2010;51(1):55–60. doi: 10.1097/MPG.0b013e3181d1b226.
- Davenport M., Betalli P., D'Antiga L., Cheeseman P., Mieli-Vergani G., Howard E.R. The spectrum of surgical jaundice in infancy. *J Pediatr Surg.* 2003;38(10):1471–1479. doi: 10.1016/s0022-3468(03)00498-6.
- Gubernick J.A., Rosenberg H.K., Ilassan H., Kessler A. US approach to jaundice in infants and children. *Radiographics.* 2000;20(1):173–195. doi: 10.1148/radiographics.20.1.g00ja25173.
- Ko C.W., Sekijim J.H., Lee S.P. Biliary sludge. *Ann Intern Med.* 1999; 130(4 Pt. 1):301–311. doi: 10.7326/0003-4819-130-4-199902160-00016.
- Ladd W.E. Congenital obstruction of the bile ducts. *Annals of Surgery.* 1935;102(4):742–751. doi: 10.1097/00000658-193510000-00021.
- Ko C.W., Murakami C., Sekijima J.H., Kim M.H., McDonald G.B., Lee S.P. Chemical composition of gallbladder sludge in patients after marrow transplantation. *Am J Gastroenterol.* 1996;91(6):1207–1210. Available at: <https://pubmed.ncbi.nlm.nih.gov/8651172>.
- Kim Y.S., Kestell M.F., Lee S.P. Gall-bladder sludge: lessons from ceftriaxone. *J Gastroenterol Hepatol.* 1992;7(6):618–621. doi: 10.1111/j.1440-1746.1992.tb01496.x.
- Park H.Z., Lee S.P., Schy A.L. Ceftriaxone-associated gallbladder sludge. Identification of calcium-ceftriaxone salt as a major component of gallbladder precipitate. *Gastroenterology.* 1991;100(6):1665–1670. doi: 10.1016/0016-5085(91)90667-A.
- Shiffman M.L., Keith F.B., Moore E.W. Pathogenesis of ceftriaxone-associated biliary sludge. in vitro studies of calcium-ceftriaxone binding and solubility. *Gastroenterology.* 1990;99(6):1772–1778. doi: 10.1016/0016-5085(90)90486-k.
- Володин Н.Н., Мухина Ю.Г., Чубарова А.И. (ред.). Неонатология. В: Володин Н.Н., Мухина Ю.Г. (ред.). Детские болезни. М.: *Диагностика*; 2011. Т. 1. 512 с. Volodin N.N., Mukhina Yu.G., Chubarova A.I. (ed.). Neonatology. In: Volodin N.N., Mukhina Yu.G. (ed.). *Childhood diseases.* Moscow: Dinastiya; 2011. Vol. 1. 512 p. (In Russ.)
- Bollu B.K., Dawrant M.J., Thacker K., Thomas G., Chenapragadda M., Gaskin K., Shun A. Inspissated bile syndrome; Safe and effective minimally invasive treatment with percutaneous cholecystostomy in neonates and infants. *J Pediatr Surg.* 2016;51(12):2119–2122. doi: 10.1016/j.jpedsurg.2016.09.053.
- Miloh T., Rosenberg H.K., Kochin I., Kerker N. Inspissated bile syndrome in a neonate treated with cefotaxime: sonographic aid to diagnosis, management, and follow-up. *J Ultrasound Med.* 2009;28(4):541–544. doi: 10.7863/jum.2009.28.4.541.
- Rozmanic V., Banac S., Ivosevic D., Cace N. Biliary colic and sonographic evidence of pseudocholelithiasis 36 h after treatment with ceftriaxone. *J Paediatr Child Health.* 2006;42(10):658–661. Available at: [https://www.researchgate.net/publication/6818041\\_Biliary\\_colic\\_and\\_sonographic\\_evidence\\_of\\_pseudocholelithiasis\\_36\\_h\\_after\\_treatment\\_with\\_ceftriaxone](https://www.researchgate.net/publication/6818041_Biliary_colic_and_sonographic_evidence_of_pseudocholelithiasis_36_h_after_treatment_with_ceftriaxone).
- Schaad U.B., Tschäppeler H., Lentze M.J. Transient formation of precipitations in the gallbladder associated with ceftriaxone therapy. *Pediatr Infect Dis.* 1986;5(6):708–710. doi: 10.1097/00006454-198611000-00026.
- Bor O., Dinleyici E.C., Kebapci M., Aydogdu S.D. Ceftriaxone-associated biliary sludge and pseudocholelithiasis during childhood: a prospective study. *Pediatr Int.* 2004;46(3):322–344. doi: 10.1111/j.1328-0867.2004.01884.x.
- Klar A., Branski D., Akerman Y., Nadjari M., Berkun Y., Moise J. et al. Sludge ball, pseudolithiasis, cholelithiasis and choledocholithiasis from intrauterine life to 2 years: a 13-year follow-up. *J Pediatr Gastroenterol Nutr.* 2005;40(4):477–480. doi: 10.1097/01.mpg.0000151749.01631.21.
- Jain A., Poddar U., Elhence P., Tripathi A., Shava U., Yachha S.K. Cholestasis in a neonate with ABO haemolytic disease of newborn following transfusion of ABO group-specific red cells compatible with neonatal serum: inspissated bile syndrome. *Blood Transfus.* 2014;12(4):621–623. doi: 10.2450/2014.0099-14.
- Messing B., Bories C., Kuntslinger F., Bernier J.J. Does total parenteral nutrition induce gallbladder sludge formation and lithiasis? *Gastroenterology.* 1983;84(5 Pt. 1):1012–1019. Available at: <https://pubmed.ncbi.nlm.nih.gov/6403401>.
- Chang S.H., Joo S.M., Yoon C.S., Lee K.H., Lee S.M. Percutaneous Transhepatic Biliary Drainage in a Two-Month-Old Infant with Inspissated Bile Syndrome. *Yonsei Med J.* 2018;59(7):904–907. doi: 10.3349/ymj.2018.59.7.904.
- Hernanz-Schulman M., Ambrosino M.M., Freeman P.C., Quinn C.B. Common bile duct in children: sonographic dimensions. *Radiology.* 1995;195(1):193–195. doi: 10.1148/radiology.195.1.7892467.
- Carroll B.A., Oppenheimer D.A., Muller H.H. High-frequency real-time ultrasound of the neonatal biliary system. *Radiology.* 1982;145(2):437–440. doi: 10.1148/radiology.145.2.7134449.
- Heaton N.D., Davenport M., Howard E.R. Intraluminal biliary obstruction. *Arch Dis Child.* 1991;66(12):1395–1398. doi: 10.1136/adc.66.12.1395.
- Berger S., Schibli S., Stranzinger E., Cholewa D. One-stage laparoscopic surgery for inspissated bile syndrome: case report and review of surgical techniques. *Springerplus.* 2013;2:648. doi: 10.1186/2193-1801-2-648.
- Sideeka N., Shaikh R., Chaudry G. Single Procedure Saline Lavage for Treatment of Inspissated Bile. *Case Rep Radiol.* 2020;2020:8816599. doi: 10.1155/2020/8816599.
- Gunnarsdóttir A., Holmqvist P., Arnbjörnsson E., Kullendorff CM. Laparoscopic aided cholecystostomy as a treatment of inspissated bile syndrome. *J Pediatr Surg.* 2008;43(4):e33–e35. doi: 10.1016/j.jpedsurg.2007.12.068.
- Gao Z.G., Shao M., Xiong Q.X., Tou J.F., Liu W.G. Laparoscopic cholecystostomy and bile duct lavage for treatment of inspissated bile syndrome: a single-center experience. *World J Pediatr.* 2011;7(3):269–271. doi: 10.1007/s12519-011-0321-5.
- Lieber J., Piersma F.E., Sturm E. et al. Surgical treatment of inspissated bile syndrome using a 2-stage pure laparoscopic approach: a case report. *J Pediatr Surg.* 2012; 47(12):e47–50. doi: 10.1016/j.jpedsurg.2012.09.043.
- Helin R., Bhat R., Rao B. Ultrasound-guided percutaneous cholecystostomy for acute neonatal biliary obstruction. *Neonatology.* 2007;91(4):266–270. doi: 10.1159/000098174.
- Dani C., Pratesi S., Raimondi F., Romagnoli C. Italian guidelines for the management and treatment of neonatal cholestasis. *Ital J Pediatr.* 2015;41:69. doi: 10.1186/s13052-015-0178-7.
- Jun W.Y., Cho M.J., Han H.S., Bae S.H. Use of Omega-3 Polyunsaturated Fatty Acids to Treat Inspissated Bile Syndrome: A Case Report. *Pediatr Gastroenterol Hepatol Nutr.* 2016;19(4):286–290. doi: 10.5223/pghn.2016.19.4.286.
- Jonkers I.J., Smelt A.H., Princen H.M., Kuipers F., Romijn J.A., Boverhof R. et al. Fish oil increases bile acid synthesis in male patients with hypertriglyceridemia. *J Nutr.* 2006;136(4):987–991. doi: 10.1093/jn/136.4.987.
- Bae S.H., Park H.S., Han H.S., Yun I.J. Omega-3 polyunsaturated fatty acid for cholestasis due to bile duct paucity. *Pediatr Gastroenterol Hepatol Nutr.* 2014;17(2):121–124. doi: 10.5223/pghn.2014.17.2.121.
- Nandivada P., Carlson S.J., Chang M.I., Cowan E., Gura K.M., Puder M. Treatment of parenteral nutrition-associated liver disease: the role of lipid emulsions. *Adv Nutr.* 2013;4(6):711–717. doi: 10.3945/an.113.004770.

**Информация об авторах:**

**Горайнова Александра Никитична**, к.м.н., доцент, кафедра педиатрии им. Г.Н. Сперанского, Федеральное государственное бюджетное образовательное учреждение дополнительного профессионального образования «Российская медицинская академия непрерывного профессионального образования» Министерства здравоохранения Российской Федерации; 125993, Россия, Москва, ул. Баррикадная, д. 2/1, стр. 1; e-mail alex.goriaynova@yandex.ru

**Беленович Елена Викторовна**, заведующая неонатологическим отделением №2, Государственное бюджетное учреждение здравоохранения города Москвы «Детская городская клиническая больница имени З.А. Башляевой Департамента здравоохранения города Москвы»; 125373, Россия, Москва, ул. Героев Панфиловцев, д. 28; e-mail belenovich.elena@yandex.ru

**Худякова Анастасия Алексеевна**, врач-неонатолог неонатологического отделения №1, Государственное бюджетное учреждение здравоохранения города Москвы «Детская городская клиническая больница имени З.А. Башляевой Департамента здравоохранения города Москвы»; 125373, Россия, Москва, ул. Героев Панфиловцев, д. 28; e-mail khudyash@gmail.com

**Бронникова Юлия Алексеевна**, врач ультразвуковой диагностики, Государственное бюджетное учреждение здравоохранения города Москвы «Детская городская клиническая больница имени З.А. Башляевой Департамента здравоохранения города Москвы»; 125373, Россия, Москва, ул. Героев Панфиловцев, д. 28; e-mail: dgkb-bashlyaevoy@zdrav.mos.ru

**Чурилова Людмила Владимировна**, врач ультразвуковой диагностики, Государственное бюджетное учреждение здравоохранения города Москвы «Детская городская клиническая больница имени З.А. Башляевой Департамента здравоохранения города Москвы»; 125373, Россия, Москва, ул. Героев Панфиловцев, д. 28; e-mail: dgkb-bashlyaevoy@zdrav.mos.ru

**Information about the authors:**

**Aleksandra N. Goriaynova**, Cand. of Sci. (Med.), Assistant Professor, Department of Pediatrics with the course of polyclinic pediatrics named after G.N. Speransky, Federal State Budgetary Educational Institution of Further Professional Education "Russian Medical Academy of Continuous Professional Education" of the Ministry of Healthcare of the Russian Federation; 2/1, Bldg. 1, Barrikadnaya St., Moscow, 125993, Russia; e-mail alex.goriaynova@yandex.ru

**Elena V. Belenovich**, Head of Neonatology Department No. 2, State Budgetary Institution of Healthcare of Moscow "Bashlyaeva City Children's Clinical Hospital of the Department of Healthcare of Moscow"; 28, Geroev Panfilovtsev St., Moscow, 125373, Russia; e-mail belenovich.elena@yandex.ru

**Anastasiya A. Khudyakova**, Neonatologist, Neonatology Department No. 1, State Budgetary Institution of Healthcare of Moscow "Bashlyaeva City Children's Clinical Hospital of the Department of Healthcare of Moscow"; 28, Geroev Panfilovtsev St., Moscow, 125373, Russia; e-mail khudyash@gmail.com

**Yuliya A. Bronnikova**, Ultrasonic Medical Investigation Specialist, State Budgetary Institution of Healthcare of Moscow "Bashlyaeva City Children's Clinical Hospital of the Department of Healthcare of Moscow"; 28, Geroev Panfilovtsev St., Moscow, 125373, Russia; e-mail: dgkb-bashlyaevoy@zdrav.mos.ru

**Lyudmila V. Churilova**, Ultrasonic Medical Investigation Specialist, State Budgetary Institution of Healthcare of Moscow "Bashlyaeva City Children's Clinical Hospital of the Department of Healthcare of Moscow"; 28, Geroev Panfilovtsev St., Moscow, 125373, Russia; e-mail: dgkb-bashlyaevoy@zdrav.mos.ru