BY-NC-ND

doi: 10.21518/2079-701X-2020-21-49-58

Оригинальная статья / Original article

Применение толперизона в комплексной терапии мышечно-тонического синдрома у людей с высоким уровнем физической активности

О.Г. Гутянский[1]✉, ORCID: 0000-0002-9807-5857, e-mail: tvovfd@mail.ru
А.Н. Зарубин[2,3], e-mail: dr_zarubin@mail.ru

[1] Областной клинический врачебно-физкультурный диспансер; 170008, Россия, Тверь, ул. Озерная, д. 1
[2] Городская клиническая больница №1 им. В.В. Успенского; 170006, Россия, Тверь, ул. Софьи Перовской, д. 47
[3] Клиника восстановительной медицины; 170001, Россия, Тверь, ул. Карла Маркса, д. 3а

Резюме

Введение. Дорсалгия является одним из наиболее распространенных заболеваний у людей, систематически занимающихся физической культурой и спортом. В связи с ожидаемым к 2024 г. ростом числа физически активных граждан особое значение приобретает совершенствование методик их медикаментозной и физической реабилитации.

Целью исследования является оценка клинической эффективности применения миорелаксанта центрального действия, содержащего толперизон, в комплексной терапии дорсалгии, сопровождающейся мышечно-тоническим синдромом.

Материалы и методы. В исследовании двум группам пациентов (по 30 человек в каждой) с мышечно-тоническим синдромом проводилась терапия, включавшая НПВС и нейротропный витаминный комплекс (в группе сравнения), а также дополнительно миорелаксант центрального действия (в основной группе).

Результат лечения оценивался по динамике жалоб и объективного неврологического статуса пациентов, степени болезненности мышц при пальпации, оценке болевого синдрома по визуально-аналоговой шкале боли.

Объективным методом оценки служила эластография сдвиговой волны (ЭСВ) дефансированных мышц.

Ранее в клинической практике мышечное напряжение у пациентов обычно оценивалось посредством ручной пальпации, т. е. только качественно и субъективно. ЭСВ является независимым от оператора относительно воспроизводимым и количественным методом оценки сухожилий и мышц.

ЭСВ в данном исследовании использовалась для более объективной оценки и сравнения эластичности симметричных мышц спины – «пораженной» и «здоровой» – до и после применения лекарственных средств.

Результаты. В результате исследования была установлена высокая клиническая эффективность толперизона в комплексной терапии боли в нижней части спины, сопровождающейся мышечно-тоническим синдромом, которая подтверждалась более значимым снижением мышечно-тонического синдрома по данным анализа жалоб и степени болезненности мышц при пальпации, более выраженным регрессом болевого синдрома по ВАШ в основной группе пациентов относительно группы сравнения. По данным эластографии, проведенной до и после терапии, выявлено более значимое снижение мышечно-тонического синдрома в группе, применявшей толперизон.

Заключение. По итогам исследования подтверждена клиническая эффективность толперизона, выпускаемого фармацевтической компанией «Сотекс». Препарат рекомендован для применения в комплексной терапии дорсалгий (дорсопатий), сопровождающихся мышечно-тоническим (миофасциальным) синдромом, как у пациентов без должного уровня физической активности, так и у систематически занимающихся физической культурой и спортом.

Ключевые слова: боль в нижней части спины, дорсалгия, мышечно-тонический синдром, миофасциальный синдром, дефанс, модуль Юнга, эластография

Для цитирования: Гутянский О.Г., Зарубин А.Н. Применение толперизона в комплексной терапии мышечно-тонического синдрома у людей с высоким уровнем физической активности. *Медицинский совет.* 2020;(21):49–58. doi: 10.21518/2079-701X-2020-21-49-58.

Конфликт интересов: авторы заявляют об отсутствии конфликта интересов.

Tolperisone in the combination treatment of muscular tonic syndrome in individuals with a high level of physical activity

Oleg G. Gutianskii[1]✉, ORCID: 0000-0002-9807-5857, e-mail: tvovfd@mail.ru
Aleksey N. Zarubin[2,3], e-mail: dr_zarubin@mail.ru

[1] Regional Clinical Exercise Therapy Dispensary; 1, Ozernaya St., Tver, 170008, Russia
[2] Uspenskiy City Clinical Hospital No. 1; 47, Sophia Perovskaya St., Tver, 170006, Moscow
[3] Restorative Health Clinic; 3a, K. Marx St., Tver, 170001, Russia

© Гутянский О.Г., Зарубин А.Н., 2020

Abstract

Introduction. Dorsalgia is one of the most common diseases in individuals practising regular physical training and sports

Rationale. Because of the growth of the number of physically active individuals expected to rise by 2024, the improvement of drug and physical rehabilitation methods comes into sharp focus.

The objective of the study is to evaluate the clinical efficacy of the use of a centrally acting muscle tolperisone-containing relaxant in the combined treatment of dorsalgia accompanied by a muscular tonic syndrome.

Materials and methods. In the study, two groups of patients (30 people each) with muscular tonic syndrome received therapy that included NSAIDs and a neurotropic vitamin complex (in the comparison group), and additionally a centrally acting muscle relaxant (in the treatment group).

The treatment outcome was assessed by changes in complaints and the objective neurological status of patients, the degree of muscle soreness upon palpation, and the evaluation of pain syndrome using a visual analogue scale.

The shear wave elastography (SWE) of defunct muscles was used as an objective assessment method.

Earlier in clinical practice, muscle tension in patients was usually assessed using manual palpation, i.e., only qualitatively and subjectively. SWE is an operator-independent, relatively reproducible, and quantitative method for assessing tendons and muscles. SWE was used in this study to obtain more objective assessment and comparison of the elasticity of "affected" and "healthy" symmetrical back muscles before and after the use of drugs.

Results. The study showed a high clinical efficacy of tolperisone in the combination therapy of the lower back pain accompanied by muscular tonic syndrome, which was confirmed by a more significant decreased muscle-tonic syndrome based on the evaluation of complaints and the degree of muscle soreness upon palpation, a more pronounced regression of pain syndrome according to VAS in the treatment group of patients vs the comparison group. According to the elastography findings before and after treatment, the group receiving tolperisone showed a more significant decrease in muscular tonic syndrome.

Conclusion. The study confirmed the clinical efficacy of tolperisone manufactured by Sotex pharmaceutical company. On these grounds we recommend that the drug is used in combination therapy for dorsalgias (dorsopathies) accompanied by a muscular tonic (myofascial) syndrome both in patients without a proper level of physical activity, and in those practising regular physical training and sports.

Keywords: lower back pain, dorsalgia, muscular tonic syndrome, myofascial syndrome, defense, Young's modulus, elastography

For citation: Gutianskii O.G., Zarubin A.N. Tolperisone in the combination treatment of muscular tonic syndrome in individuals with a high level of physical activity. *Meditsinskiy sovet = Medical Council*. 2020;(21):49–58. (In Russ.) doi: 10.21518/2079-701X-2020-21-49-58.

Conflict of interest: the authors declare no conflict of interest.

ВВЕДЕНИЕ

Исполнение Указа Президента РФ от 07.05.2018 г. №204 «О национальных целях и стратегических задачах развития Российской Федерации на период до 2024 года» предполагает, что к 2024 г. необходимо увеличить долю граждан, ведущих здоровый образ жизни, а доля граждан, систематически занимающихся физической культурой и спортом, должна вырасти до 55%.

Костно-мышечная система (КМС) людей, постоянно занимающихся физической культурой и спортом, в течение многих лет подвергается интенсивным физическим нагрузкам, что вызывает ее перенапряжение и повышает угрозу травматизации и развития различных посттравматических заболеваний.

У людей, систематически занимающихся спортом, одним из наиболее распространенных заболеваний является дорсалгия, или дорсопатия, – боль внизу спины (МКБ 10 – М 54.5).

Дорсопатия часто ведет к снижению работоспособности, спортивной результативности, препятствует совершенствованию и росту физических качеств человека [1].

Наиболее частыми причинами, приводящими к перегрузке КМС у лиц, систематически занимающихся физической культурой и спортом, являются:

- постоянное увеличение нагрузок, не соответствующее функциональным возможностям организма;
- резкое повышение интенсивности нагрузки;
- изменение техники спортивного навыка без достаточной адаптации организма;
- стереотипные движения — повторяющиеся однообразные движения, происходящие с сокращением определенных групп мышц. Их перегрузка ведет к образованию уплотнений и формированию миофасциального болевого синдрома (МБС);
- наличие «слабого звена» в костно-мышечной системе, где происходит концентрация напряжения при физической нагрузке и, как следствие, травматизация [2].

Развитие и совершенствование новых методик медикаментозной и физической реабилитации одинаково важно как для граждан, систематически занимающихся спортом и физической культурой, так и для лиц, не имеющих повседневного серьезного уровня физической активности.

Боли в спине могут быть неспецифическими (скелетно-мышечными), специфическими, т. е. связанными с соматической патологией (опухоли, травмы, инфекции и др.), и вызванными компрессией корешка (радикулопатией) [3—7].

Наиболее часто источником боли в нижней части спины являются мышцы спины и связки, межпозвонковый диск, фасеточные суставы, крестцово-подвздошные сочленения [8].

Мышечная, или миофасциальная, боль чаще всего связана с чрезмерным растяжением связок, сухожилий и мышц при нефизиологических нагрузках, скручивающих движениях или при нагруживании неразогретых мышц.

Хотя среди врачей и бытует мнение, что боли в спине почти в 90% случаев являются проявлением миофасциального синдрома, нельзя недооценивать и вертеброгенный фактор в развитии дорсалгий.

Дегенеративно измененные межпозвонковые диски обуславливают постоянную ирритацию болевых рецепторов, вызывая возбуждение сегментарного аппарата спинного мозга. Это, в свою очередь, вызывает мышечный дефанс. Итогом длительного напряжения мышц является ухудшение метаболизма, гипоксия, локальный отек, появление участков с измененной мышечной трофикой. В итоге спазмированная мышца запускает маховик порочного круга «боль – миодефанс – боль», что может способствовать формированию миофасциального синдрома [9, 10].

С учетом актуальности проблемы и возможности оказания специализированной врачебной помощи в условиях ГБУЗ «ОКВФД» была сформулирована цель данного исследования.

Целью исследования являлась оценка клинической эффективности применения миорелаксанта центрального действия, содержащего толперизон, в комплексной терапии мышечно-тонического синдрома.

ПАЦИЕНТЫ И МЕТОДЫ

В исследование были включены 60 человек (из них 60% – мужчины, 40% – женщины), систематически занимающихся физкультурой и спортом, в основном видами спорта циклической направленности (лыжи, плавание, велосипед, фитнес), связанными с напряженными сгибательно-разгибательными и ротаторными движениями в грудном и поясничном отделах позвоночника, переохлаждением его мышечно-связочного аппарата, приводящими к поражению структур нижне-грудного и пояснично-крестцового отделов.

Из пациентов (спортсменов и людей, занимающихся физической культурой), страдающих дорсопатией с проявлениями мышечно-тонического (миофасциального) синдрома, были сформированы две группы, сопоставимые по половозрастному составу, по 30 человек в каждой (*табл. 1*).

Отмечается преобладание представителей мужского пола на 20%.

Таблица 1. Состав пациентов по полу и возрасту
Table 1. Age and sex profile of patients

Возраст, лет	Количество больных по полу, человек (%)		
	Мужчины	Женщины	Итого
18–25	3 (5)	4 (6,6)	7 (11,6)
26–30	9 (15)	7 (11,6)	16 (26,6)
31–35	15 (25)	9 (15)	24 (40)
36–40	9 (15)	4 (6,6)	13 (21,6)
По группам	**36 (60)**	**24 (40)**	**60 (100)**

Методика исследования

Пациенты были рандомизированы на две группы.

Критерии включения: возраст пациентов от 18 до 40 лет, диагноз «поясничная боль» (дорсалгия) с мышечно-тоническим (миофасциальным) синдромом, болевой синдром по ВАШ > 40 мм, отсутствие противопоказаний к назначению препаратов, подписанное информированное согласие.

Критерии исключения: непереносимость препаратов, некомплаентность, наличие «свежей» грыжи МПД размером более 0,5 см, листез позвонков более 0,4 см, посттравматические изменения позвоночника, специфический характер болевого синдрома.

Статистическую обработку результатов проводили с использованием пакета прикладных программ Statistica (StatSoft, USA), версия 6. В качестве критерия достоверности использовали статистический критерий Манна – Уитни для двух несвязанных групп. Для сравнения групп по качественному бинарному признаку применяли классический критерий $\chi 2$ Пирсона. Во всех случаях достоверными считались различия при $p < 0,05$.

В ходе рутинного неврологического обследования выявлялись жалобы пациентов, проводился осмотр спины, выявление болевых (триггерных) точек в заинтересованных мышцах, наличие дефанса. Степень болезненности мышц определяли пальпацией. Степени болезненности ранжировались так:

- 1-я степень – умеренная болезненность, без двигательных реакций;
- 2-я степень – выраженная болезненность, сопровождающаяся мимической реакцией больного;
- 3-я степень – резко выраженная болезненность, общая двигательная реакция больного [11].

Оценку болевого синдрома осуществляли и по визуально-аналоговой шкале боли в миллиметрах (ВАШ, Visual Analogue Scale, VAS).

У всех пациентов проводилось (или имелось) МРТ-исследование грудного/пояснично-крестцового отдела позвоночника.

На аппарате Canon Aplio 300 всем пациентам обеих групп (основной и сравнения) до начала приема лекарственных средств проводилась эластография сдвиговой волны (ЭСВ) наиболее дефансированных мышц, а в последний день их приема (или на следующий) – контрольное исследование тех же мышц.

В последние годы ультразвуковые технологии обследования опорно-двигательного аппарата получили широкое распространение. Благодаря доступности и относительно низкой стоимости они являются незаменимым методом диагностики. Частота использования ЭСВ для исследования мышц стремительно растет. Эластография сдвиговой волны считается в США наиболее подходящим для диагностики заболеваний опорно-двигательного аппарата типом эластографии, широко используемым для контроля лечения сухожилий, связок и мышц.

Помимо получения морфологических данных, теперь возможно получить биомеханическую информацию

путем количественной оценки эластичности скелетно-мышечных структур с помощью ультразвуковой эластографии. Возможна более ранняя диагностика дегенеративных процессов и проведение последующих оценок заживления и эффектов лечения. Эластография позволяет перейти от УЗИ-обследования к УЗИ-пальпации для диагностики состояния ткани.

Технология эластографии сдвиговой волны является аналогом пальпации, обычно проводимой вручную врачом для диагностики и определения такой характеристики ткани, которая в технических терминах называется модулем упругости.

Среди различных доступных методов эластографии наиболее часто используемым методом является эластография в режиме реального времени, которая позволяет получать эластограмму ткани и изображение в В-режиме одновременно, однако она зависит от оператора и не может быть использована для расчета абсолютного модуля упругости.

Кроме того, для получения относительного коэффициента деформации ткани для эластографии в реальном времени необходима эталонная область интереса, которая обычно представляет собой стандартную подкожную жировую клетчатку с постоянной эластичностью; однако в опорно-двигательной системе это часто бывает затруднительно или невозможно выполнить по анатомическим причинам. ЭСВ является независимым от оператора относительно воспроизводимым и количественным методом оценки сухожилий и мышц.

Для определения эластичности ткани используются различные модули эластичности. Эластичность мягких тканей чаще всего выражают через модуль Юнга (E), который является сопротивлением материала деформации при одноосном сжатии или растяжении (кПа).

ЭСВ может использоваться для оценки и сравнения мышц двух конечностей или симметричных мышц туловища, а также для улучшения понимания индивидуальных особенностей мышц пациента без необходимости инвазивной биопсии мышц или сложной лабораторной динамометрии в качестве физического обследования [12].

ЭСВ в нашем исследовании используется для более объективной оценки и сравнения эластичности симметричных мышц спины – «пораженной» и «здоровой» – до и после применения лекарственных средств.

Применение миорелаксантов центрального действия в комбинации с НПВС при мышечно-тонических нарушениях исследовано и описано многими авторами и, можно сказать, является уже классикой жанра [13–18].

В нашем исследовании в группе, являющейся основной, наряду с НПВП и поливитаминными препаратами, применялся миорелаксант центрального действия Калмирекс («Сотекс»), содержащий толперизона гидрохлорид, по комбинированной методике: сначала путем внутримышечных инъекций по 1 мл 2 раза в день в течение 5 дней с последующим переходом на пероральный прием по 1 таблетке 150 мг 3 раза в день во время еды. В группе сравнения Калмирекс не применялся.

Толперизона гидрохлорид – миорелаксант центрального действия, оказывающий мембраностабилизирующее, местноанестезирующее действие, тормозящий проведение нервных импульсов в первичных афферентных волокнах и двигательных нейронах, что приводит к блокированию спинномозговых моно- и полисинаптических рефлексов. Вероятно, опосредует блокирование выделения медиаторов путем торможения поступления ионов кальция в синапсы. Тормозит проведение возбуждения по ретикулоспинальному пути в стволе мозга. Независимо от влияния на ЦНС усиливает периферический кровоток. В развитии этого эффекта может играть роль слабый спазмолитический и антиадренергический эффект толперизона [19].

Ранее на основании проведенных клинических исследований эффективности и переносимости был сделан вывод о том, что толперизон является действенным и безопасным препаратом с редкими побочными эффектами у пациентов молодого возраста [20].

Эффективность препарата повышается при назначении его в начале курса терапии в инъекционной форме с последующим переходом на пероральный прием [21]. Кроме того, установлено, что при приеме препарата с пищей его биодоступность повышается практически до 100% [22].

Для купирования болевого синдрома всем пациентам основной группы и группы сравнения назначался прием нестероидного противовоспалительного препарата с благоприятным профилем безопасности мелоксикама (Амелотекса) в дозе 15 мг/сут продолжительностью до 10 дней. Он обладает обезболивающим, противовоспалительным и жаропонижающим действием. Противовоспалительное действие мелоксикама связано с торможением ферментативной активности ЦОГ-2, участвующей в биосинтезе простагландинов в области воспаления. В меньшей степени мелоксикам действует на ЦОГ-1, участвующую в синтезе простагландина, защищающего слизистую оболочку ЖКТ и принимающего участие в регуляции кровотока в почках. Подавляет синтез простагландинов в области воспаления в большей степени, чем в слизистой оболочке желудка или почках, что связано с относительно избирательным ингибированием ЦОГ-2.

Мелоксикам является хондронейтральным препаратом, он не оказывает негативного влияния на хрящевую ткань, не влияет на синтез протеогликана хондроцитами суставного хряща.

Традиционно с целью повышения эффективности обезболивающей терапии пациентам обеих групп назначался нейротропный витаминный комплекс Комплигам В (витамины B1, B6, B12) в дозе 2 мл внутримышечно 1 раз в день в течение 10 дней. Подтверждено, что сочетанная терапия НПВП с витаминами группы В приводит к более раннему купированию болевого синдрома и обеспечивает более стойкий положительный эффект, сокращает сроки лечения и уменьшает потребность в дополнительном использовании противоболевых препаратов [23].

До начала терапии

В результате сбора жалоб установлено, что наиболее часто пациенты обеих групп предъявляли жалобы на односторонние тянущие боли, напряжение и спазм мышц в нижней части спины, ограничение подвижности (в основном односторонней ротации и латерофлексии туловища), парестезии. Структура жалоб представлена на *рис. 1*.

● ***Рисунок 1.*** Наиболее частые жалобы пациентов с дорсалгией (%)
● ***Figure 1.*** The most frequent complaints of patients with dorsalgia (%)

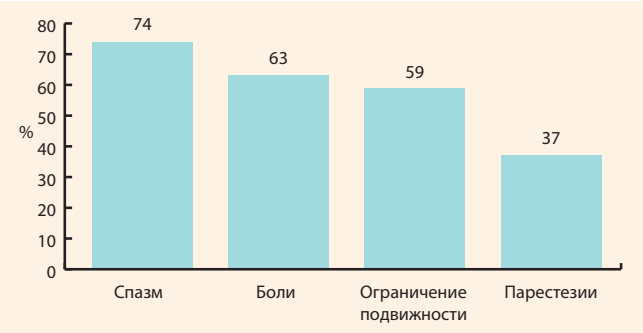

В ходе неврологического осмотра были выявлены:
- болезненность при пальпации в зоне залегания широчайшей мышцы спины, мышцы, выпрямляющей позвоночник, и квадратной мышцы поясницы;
- дефанс вышеуказанных мышц;
- видимое увеличение объема напряженных мышц;
- ограничение движений, характерных для данных мышц;
- анталгическая фиксация туловища;
- сглаженность поясничного лордоза;
- положительный симптом Нери.

Структура патологических симптомов при неврологическом осмотре представлена на *рис. 2*.

● ***Рисунок 2.*** Основные патологические изменения, выявленные при объективном неврологическом осмотре пациентов обеих групп (%)
● ***Figure 2.*** The main pathological changes identified during objective neurological examination of patients in both groups (%)

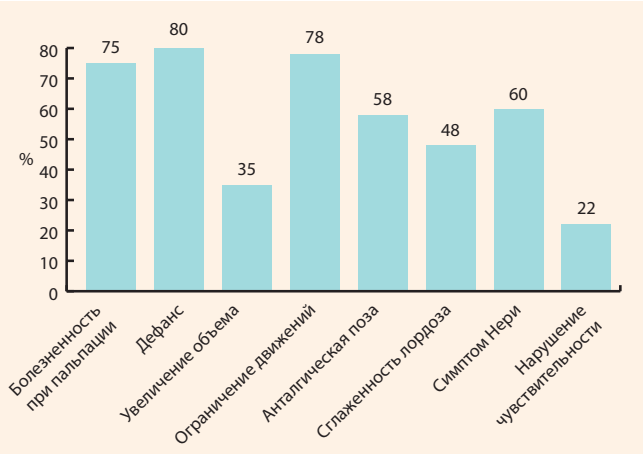

Основные функции вышеупомянутых мышц (*рис. 3–5*):
- *широчайшая мышца спины* является самой поверхностной мышцей, расположенной в нижней части спины. Основными функциями ее являются разгибание руки в плечевом суставе, приведение руки, внутренняя ротация верхней конечности в плечевом суставе. Кроме того, широчайшая мышца спины участвует в контроле положения туловища и таза, осуществляет гиперэкстензию позвоночника и передний наклон таза, а также активизируется при боковых наклонах корпуса при фиксированном тазе или одностороннем боковом подъеме таза в положении виса при фиксированных руках [9, 24];
- *мышца, выпрямляющая позвоночник*, состоит из трех частей: подвздошно-реберной мышцы (m. iliocostalis), длиннейшей мышцы (m. longissimus), остистой мышцы

● ***Рисунок 3.*** Широчайшая мышца спины (m. latissimus dorsi)
● ***Figure 3.*** The broadest muscle of back (m. latissimus dorsi)

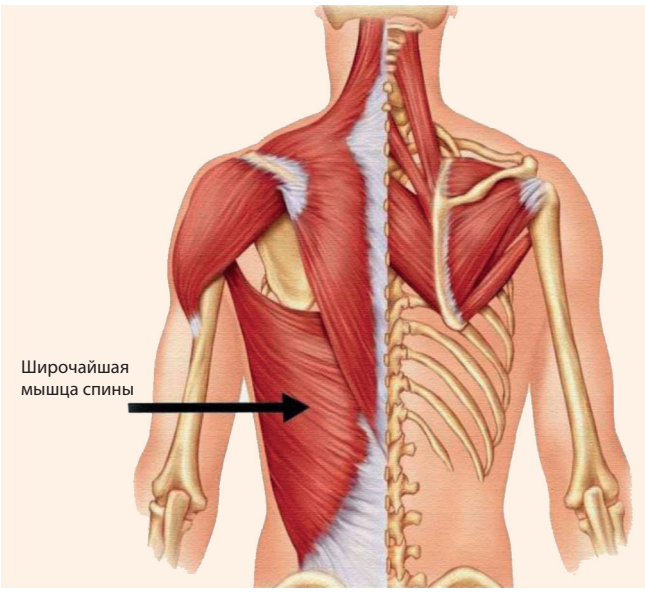

● ***Рисунок 4.*** Мышца, выпрямляющая позвоночник (m. erector spinae)
● ***Figure 4.*** The spine straightening muscle (m. erector spinae)

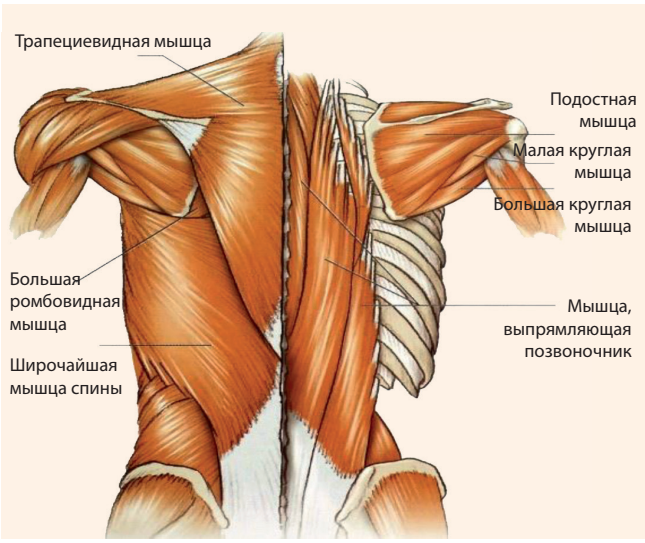

● ***Рисунок 5.*** Квадратная мышца поясницы (m. quadratus lumborum)
● ***Figure 5.*** The lumbar quadrate muscle (m. quadratus lumborum)

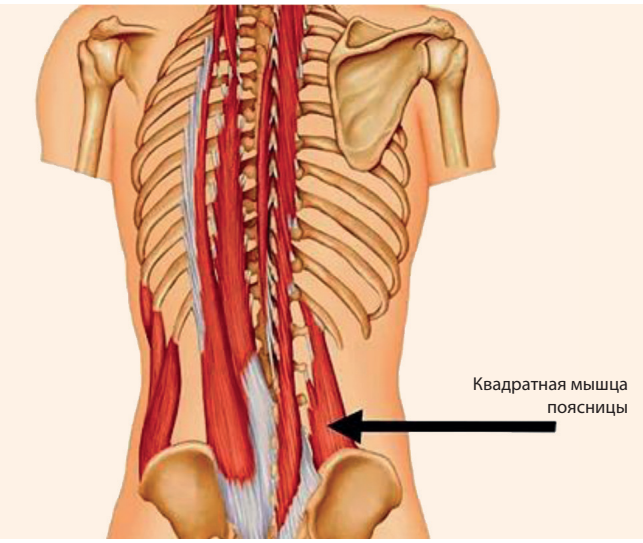

(m. spinalis), составляя поверхностный слой околопозвоночных мышц. Двустороннее сокращение мышцы, выпрямляющей позвоночник, заставляет его разгибаться. Одностороннее сокращение мышцы приводит к наклону тела влево или вправо, в зависимости от того, какая сторона сокращается. Кроме этого, мышца, выпрямляющая позвоночник, принимает участие в таких движениях тела, как опускание ребер и поворот головы [9, 24];

■ *квадратная мышца поясницы* способствует удержанию туловища в вертикальном положении при двустороннем сокращении. В случае одностороннего сокращения она вместе с мышцей, выпрямляющей позвоночник, и мышцами боковой стенки живота наклоняет позвоночник в свою сторону, а также тянет вниз XII ребро. Это одна из тех мышц, с которыми чаще всего связаны боли в нижней части спины [9, 24].

Степень болезненности мышц у пациентов основной группы и группы сравнения при пальпации была практически одинаковой, что отображено на *рис. 6*.

● ***Рисунок 6.*** Распределение пациентов основной группы и группы сравнения по степени болезненности мышц при пальпации
● ***Figure 6.*** Distribution of patients in the treatment group and the comparison group according to the degree of muscle pain upon palpation

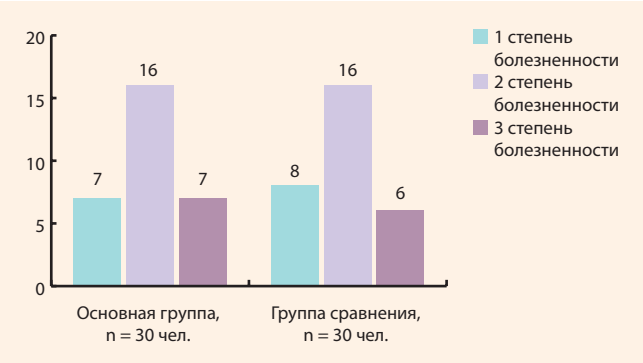

Оценка болевого синдрома по ВАШ у пациентов обеих групп до начала лечения составляла в среднем 72 мм.

Результаты ЭСВ, проведенной до начала терапии на аппарате Canon Aplio 300 всем пациентам, показали значимую разницу в тонусе мышц спины больной и здоровой стороны туловища. В среднем модуль Юнга дефансированных мышц составлял 32,7 кПа, здоровых – 12,4 кПа, что выше на 62%.

Типичное графическое изображение, полученное в результате эластографии мышц поясничной области, показано на *рис. 7*.

● ***Рисунок 7.*** Эластограмма мышц поясничной области пациента с БНЧС (модуль Юнга исследуемой мышцы составляет 13,5 кПа)
● ***Figure 7.*** The lumbar region muscles elastogram of a patient with low back pain (Young's modulus of the examined muscle is 13.5 kPa)

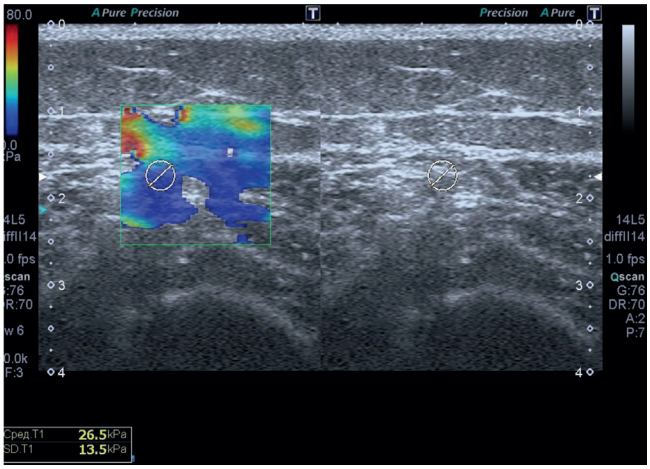

РЕЗУЛЬТАТЫ

По окончании 10-дневного курса терапии, включавшего применение в обеих группах препарата Амелотекс в дозе 15 мг/сут в таблетированной форме, нейротропного витаминного комплекса Комплигам В (витамины B1, B6, B12) в дозе 2 мл внутримышечно один раз в день и в основной группе дополнительно миорелаксанта центрального действия Калмирекс (толперизона гидрохлорид) по комбинированной методике (сначала путем внутримышечных инъекций по 1 мл два раза в день в течение 5 дней с последующим переходом на пероральный прием по одной таблетке 150 мг три раза в день во время еды в течение еще 5 дней), были получены следующие результаты (*табл. 2*).

Анализируя динамику жалоб, отмечаем, что в группе пациентов, применявших толперизон, отмечается более значимый регресс мышечно-тонического синдрома, чем в группе сравнения, как во время промежуточного визита, так и по окончании курса лечения. Только три человека (10%) в основной группе по завершении лечения еще отмечали наличие напряжения мышц, в то время как в группе пациентов, не применявших миорелаксант, число таковых составило 11 человек (37%), т. е. на 27% больше.

Таблица 2. Сравнительная динамика жалоб пациентов по группам во время визитов (V1, V2, V3)
Table 2. Comparison of changes in patients' complaints by groups during visits (V1, V2, V3)

Параметр	Визит	Основная группа, n = 30	Группа сравнения, n = 30
Спазм	V1	22	22
	V2	12	18
	V3	3	11
Боль	V1	19	19
	V2	14	15
	V3	4	8
Ограничение движений	V1	18	18
	V2	13	14
	V3	4	8
Парестезии	V1	11	11
	V2	7	8
	V3	1	3

Анализируя регресс степени болезненности мышц при пальпации, отмечаем, что только у трех пациентов из основной группы по окончании курса лечения определялась 1-я степень болезненности, в то время как у ⅔ пациентов, входивших в группу сравнения, пальпаторно определялась та или иная степень болезненности мышц (*табл. 3*).

По окончании десятидневного курса лечения в обеих группах наблюдался регресс болевого синдрома по ВАШ. Более заметным регресс оказался в основной группе – с 72 до 8 мм, в группе сравнения – до 18 мм (*рис. 8*).

Регресс неврологической симптоматики при объективном обследовании пациентов по окончании курса лечения коррелировал с изменениями, определяемыми по анализу жалоб, пальпаторной болезненности мышц,

Таблица 3. Сравнительная динамика степени болезненности мышц при пальпации у пациентов по группам во время визитов (V1, V2, V3)
Table 3. Comparison of changes in the degree of muscle soreness upon palpation in patients by groups during visits (V1, V2, V3)

Группа	Визит	Степень болезненности			
		Б/бол.	1	2	3
Основная	V1	-	7	16	7
	V2	3	15	11	1
	V3	27	3	-	-
Сравнения	V1	-	8	16	6
	V2	1	10	15	4
	V3	10	15	4	1

Рисунок 8. Регресс уровня боли по ВАШ в основной группе (ОГ) и группе сравнения (ГС) до начала и по окончании лечения
Figure 8. Regression of pain scores by visual analogue scale (VAS) in the treatment group (TG) and comparison group (CG) before and after treatment

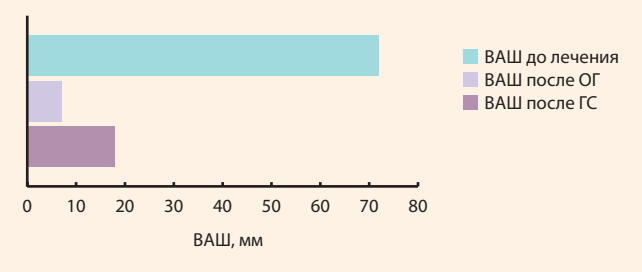

уровню боли по шкале ВАШ, и был значимее в основной группе по отношению к группе сравнения.

При проведении эластографии мышц поясничной области были получены следующие результаты.

Напомним, что эластичность мышц (выраженная модулем Юнга) в обеих группах до начала терапии в среднем составляла 12,4 кПа для здоровых мышц и 32,7 кПа для дефансированных, что выше на 62%.

По окончании лечения в основной группе, где наряду с Амелотексом и Комплигамом В применялся миорелаксант центрального действия Калмирекс по комбинированной методике, эластичность мышц с больной стороны, выраженная в виде модуля Юнга, в среднем составила 12,2 кПа, что было практически сопоставимо с эластичностью мышц на здоровой стороне спины, составляющей 11,5 кПа. В то же время у пациентов группы сравнения, не получавших препарат, содержащий толперизона гидрохлорид, модуль Юнга составлял 21,5 кПа для дефансированных мышц, что было выше на 46%, чем у мышц здоровой стороны (11,8 кПа).

Графическое изображение улучшения эластичности мышц у спортсменов обеих групп представлено на *рис. 9*.

Рисунок 9. Динамика эластичности мышц у спортсменов обеих групп по результатам ЭСВ
Figure 9. Changes in muscle elasticity in athletes of both groups based on SWE findings

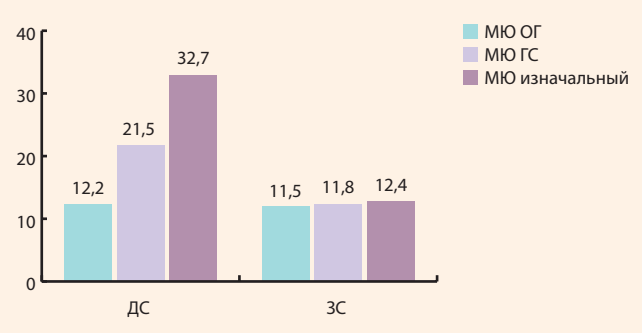

Примеры изменения эластичности исследуемых мышц нижней части спины до и после терапии Калмирексом представлены ниже.

На *рис. 10* и *11* представлены образцы эластограмм пациентов основной группы, применявших в составе

● ***Рисунок 10.*** Эластограммы пациента 27 лет из основной группы до и после проведения терапии. Снижение модуля Юнга с 43,8 до 21,1 кПа (52%)

● ***Figure 10.*** Elastograms of a 27-year-old patient from the treatment group before and after therapy. Young's modulus decrease from 43.8 to 21.1 kPa (52%)

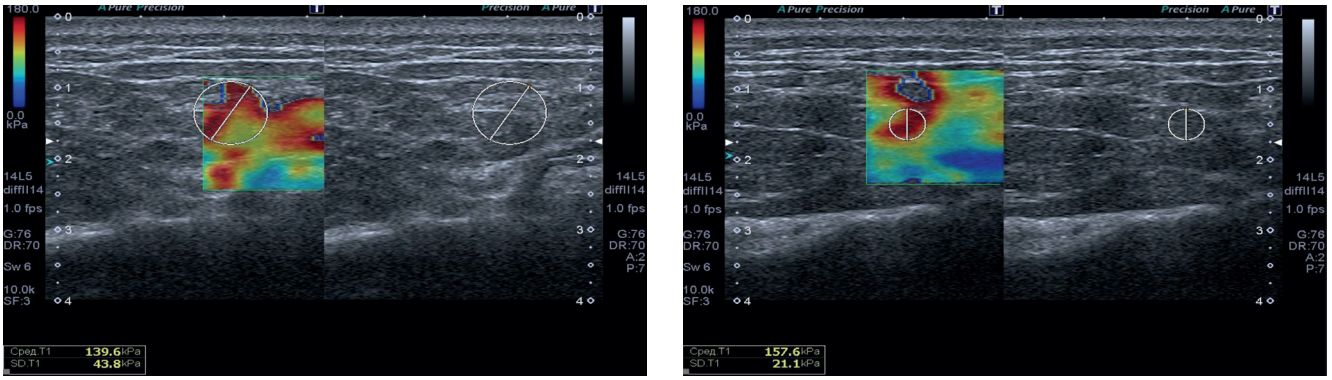

● ***Рисунок 11.*** Эластограммы пациентки 36 лет из основной группы до и после проведения терапии. Снижение модуля Юнга с 34,5 до 10,8 кПа (69%)

● ***Figure 11.*** Elastograms of a 36-year-old patient from the treatment group before and after therapy. Young's modulus decrease from 34.5 to 10.8 kPa (69%)

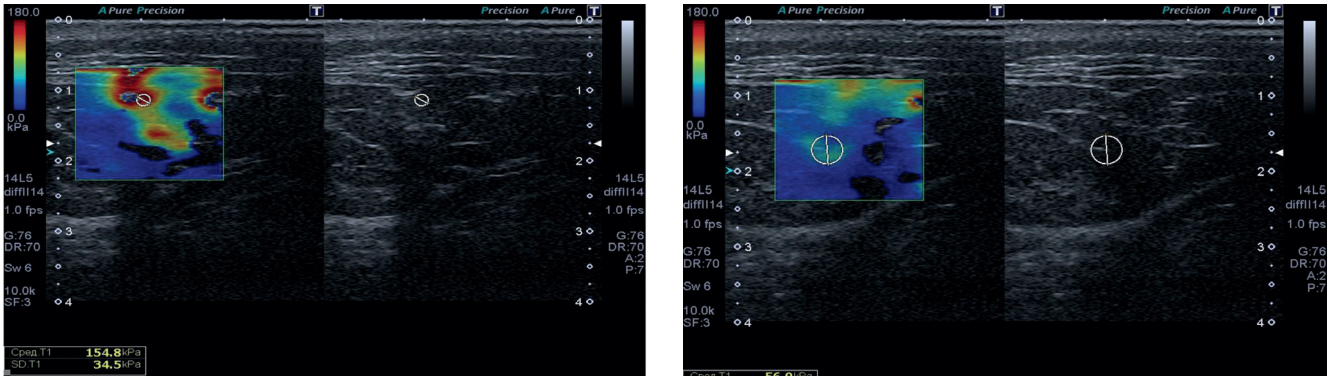

комплексной терапии мышечно-тонического синдрома миорелаксант толперизон. Как видно, снижение модуля Юнга дефансированных мышц через 10 дней в первом случае составило 52%, а во втором – 69%.

На *рис. 12* приведена эластограмма пациентки из группы сравнения, не применявшей толперизон. Снижение модуля Юнга после 10 дней терапии составило всего 9%.

На фоне терапии в основной группе (применявшей толперизон) были выявлены единичные нежелательные явления (НЯ), связанные с применением толперизона. У двух пациентов наблюдалась сухость во рту, у одного – незначительное головокружение. Все симптомы были легкими, непродолжительными, не требовали медикаментозной коррекции и не мешали повседневной деятельности.

● ***Рисунок 12.*** Эластограммы пациентки 33 лет из группы сравнения до и после проведения терапии. Незначительное снижение модуля Юнга с 14,4 до 13,2 кПа (9%)

● ***Figure 12.*** Elastograms of a 33-year-old patient from the comparison group before and after therapy. A slight Young's modulus decrease from 14.4 to 13.2 kPa (9%)

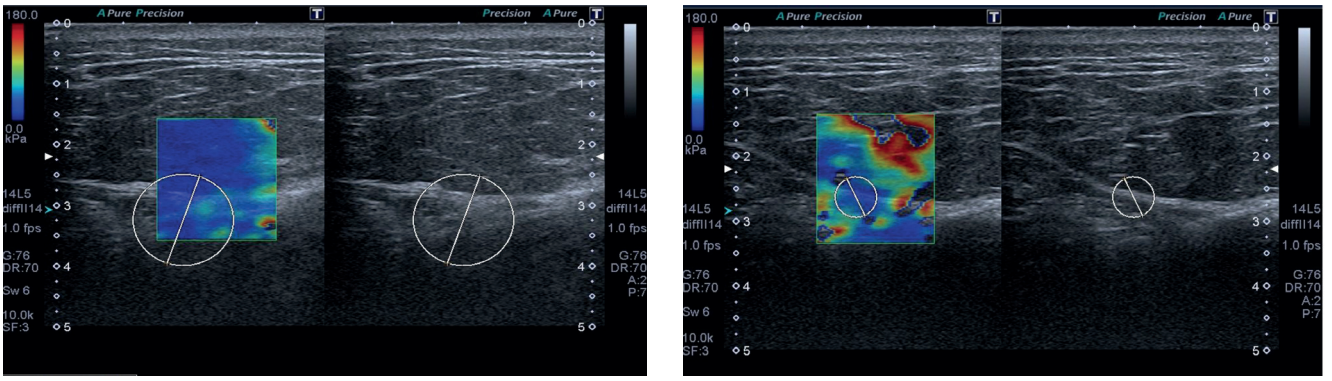

ОБСУЖДЕНИЕ

Если ранее в клинической практике мышечное напряжение у пациентов обычно оценивалось только качественно и достаточно субъективно – путем ручной пальпации, то благодаря использованию эластографии сдвиговой волны (ЭСВ), относительно нового для России объективного метода диагностики, стало возможным получить в процессе лечения биомеханическую информацию путем количественной оценки эластичности мышц поясничной области в динамике.

Поскольку мы проводили ЭСВ-исследование симметричных мышц спины – пораженной и здоровой сторон – до и после применения комплексной терапии в основной группе (принимавшей толперизон) и группе сравнения (не принимавшей этого лекарственного средства) и получили количественные показатели, считаем, что нам удалось оценить действие толперизона на дефансированные мышцы более точно и объективно.

Исследования, включавшие пациентов с болью в пояснице, получавших медикаментозное лечение препаратами, влияющими на мышечный тонус, или иные реабилитационные мероприятия, показали, что ЭСВ может обеспечить должную обратную связь в реальном времени, необходимую для принятия решений относительно продолжения, отмены или коррекции терапии.

ЗАКЛЮЧЕНИЕ

Таким образом, в результате исследования с участием пациентов, систематически занимающихся физической культурой и спортом, установлена высокая клиническая эффективность миорелаксанта центрального действия Калмирекс, содержащего толперизона гидрохлорид, которая подтверждается:

1. Более значимым регрессом мышечно-тонического синдрома в группе пациентов, принимавших толперизон (по данным анализа жалоб до и после лечения). Только 3 человека (10%) в основной группе по окончании лечения отмечали наличие мышечного дефанса, в то время как в группе пациентов, не принимавших миорелаксант, число таковых было на 27% больше.
2. Более выраженным снижением степени болезненности мышц при пальпации у пациентов основной группы относительно группы сравнения.
3. Более заметным регрессом болевого синдрома по ВАШ у пациентов основной группы.
4. Данными объективного исследования – эластографии мышц. ЭСВ, проведенная до и после терапии, показала в среднем снижение модуля Юнга для дефансированных мышц с 32,7 до 12,2 кПа, т. е. на 63%, в то время как в группе сравнения снижение составило только 34%.

Регресс неврологической симптоматики при объективном обследовании пациентов по окончании курса лечения коррелировал с изменениями, определяемыми по анализу жалоб, пальпаторной болезненности мышц, уровню боли по шкале ВАШ, данными эластографии и был более значимым в основной группе, чем в группе сравнения.

Кроме того, при сравнении эластичности мышц здоровой стороны спины у пациентов основной группы до и после терапии толперизоном отмечено, что модуль Юнга изменился весьма незначительно – в пределах 1–1,5 кПа. Можно сделать вывод, что толперизон снижает в основном патологически повышенный мышечный тонус, практически не влияя на тонус здоровых мышц.

Исходя из вышеизложенного, можно говорить о высокой клинической эффективности препарата Калмирекс, миорелаксанта центрального действия, содержащего толперизона гидрохлорид, и рекомендовать его для применения в комплексной терапии дорсалгий (дорсопатий), сопровождающихся мышечно-тоническим (миофасциальным) синдромом, как у пациентов без должного уровня физической активности, так и у систематически занимающихся физкультурой и спортом.

Поступила / Received 20.10.2020
Поступила после рецензирования / Revised 09.11.2020
Принята в печать / Accepted 04.12.2020

Список литературы

1. Черкасова В.Г., Соломатина Н.В., Тляшева Л.Г. *Клиническое наблюдение применения метода силовой кинезиотерапии в лечении болевого синдрома поясничного отдела позвоночника.* Режим доступа: https://docplayer.ru/61689897-Klinicheskoe-nablyudenie-primeneniya-metoda-silovoy-kineziterapii-v-lechenii-bolevogo-sindroma-poyasnichnogo-otdela-pozvonochnika.html.
2. Васильева И.В. Дегенеративно-дистрофические изменения тканей позвоночника у спортсменов. В: *Медицина для спорта: материалы I Всероссийского конгресса*, Москва, 19–20 сентября 2011 г. М.; 2011. С. 85–88. Режим доступа: http://www.sportmedicine.ru/medforsport-2011-papers/vasileva.php.
3. Гутянский О.Г., Ковальцова Е.М. Опыт применения оригинального мелоксикама и его дженериков при купировании болей в спине. *Медицинский совет*. 2015;(18):80–83. doi: 10.21518/2079-701X-2015-18-80-83.
4. Airaksinen O., Brox J.I., Cedraschi C., Hildebrandt J., Klaber-Moffett J., Kovacs F. et al. Chapter 4 European guidelines for the management of chronic nonspecific low back pain. *Eur Spine J.* 2006;15(20):192–300. doi: 10.1007/s00586-006-1072-1.
5. Chou R., Qaseem A., Snow V., Casey D., Cross J.T. Jr., Shekelle P., Owens D.K. Diagnosis and treatment of low back pain: a joint clinical practice guideline from the American College of Physicians and the American Pain Society. *Ann Intern Med.* 2007;147(7):478–491. doi: 10.7326/0003-4819-147-7-200710020-00006.
6. van Tulder M.W., Becker A., Bekkering T., Breen A., del Real M.T., Hutchinson A. et al. European guidelines for the management of acute nonspecific low back pain in primary care. *Eur Spine J.* 2006;15S2(S2):169–191. doi: 10.1007/s00586-006-1071-2.
7. Исайкин А.И., Кузнецов И.В., Кавелина А.В., Иванова М.А. Фасеточный синдром: причины возникновения, клиника, диагностика и лечение. *Consilium Medicum.* 2016;18(2):53–61. doi: 10.26442/2075-1753_2016.2.53-61.
8. Petersen T., Laslett M., Juhl C. Clinical classification in low back pain: best-evidence diagnostic rules based on systematic reviews. *BMC Musculoskelet Disord.* 2017;18(1):188. doi: 10.1186/s12891-017-1549-6.
9. Финандо Д., Финандо С. *Исцеляющие руки. Руководство по диагностике и лечению мышечно-фасциальных болей.* М.: ЭКСМО-Пресс; 2001. 224 с. Режим доступа: https://docplayer.ru/29302612-Donna-i-stiven-finando-iscelyayushchie-ruki-rukovodstvo-po-diagnostike-i-lecheniyu-myshechno-fascialnyh-boley.html.
10. Евдокименко П.В. *Большая книга здоровья доктора Евдокименко*. М.: Мир и Образование; 2020. 672 с.
11. Жулев Ж.М., Лобзин В.С., Бадзгарадзе Ю.Д. *Мануальная и рефлекторная терапия в вертеброневрологии. Руководство для врачей.* СПб.; 1992. 588 с. Режим доступа: https://search.rsl.ru/ru/record/01001639669.
12. Ryu J., Jeong W.K. Current status of musculoskeletal application of shear wave elastography. *Ultrasonography.* 2017;36(3):185–197. doi: 10.14366/usg.16053.
13. Епифанов А.В., Ачкасов Е.Е., Епифанов В.А. (ред.). *Медицинская реабилитация.* М.: ГЭОТАР-Медиа; 2020. 438 с. https://medknigaservis.ru/wp-content/uploads/2020/07/NF0017779.files_.pdf.
14. Суслова Е.Ю., Парфенов В.А. Лечение боли в нижней части спины, применение мелоксикама. *Неврология, нейропсихиатрия, психосоматика.* 2015;7(3):51–56. doi: 10.14412/2074-2711-2015-3-51-56.
15. Герасимова О.Н., Парфенов В.А. Клинический опыт применения мелоксикама (Мовалис®) при неспецифической боли в спине и радикулопатии.

Неврология, нейропсихиатрия, психосоматика. 2012;4(2):68–73. doi: 10.14412/2074-2711-2012-387.
16. Торшин И.Ю., Громова О.А., Стаховская Л.В., Семенов В.А., Громов А.Н. Дифференциальный хемореактомный анализ синергидных комбинаций толперизона и нестероидных противовоспалительных средств. *Неврология, нейропсихиатрия, психосоматика.* 2019;11(2):78–85. doi: 10.14412/2074-2711-2019-2-78-85.
17. Дадашева М.Н., Агафонов Б.В., Шевцова Н.Н. Оценка эффективности и переносимости препарата Калмирекс в лечении больных с неспецифической скелетно-мышечной болью (мышечно-тоническим синдромом). *Лечебное дело.* 2017;(4):42–49. Режим доступа: https://cyberleninka.ru/article/n/otsenka-effektivnosti-i-perenosimosti-preparata-kalmireks-v-lechenii-bolnyh-s-nespetsificheskoy-skeletno-myshechnoy-bolyu-myshechno.
18. Барулин А.Е., Курушина О.В., Калинченко Б.М. Эффективность сочетанного применения миорелаксантов и топических форм НПВП в противоболевой терапии цервикалгии и цервикобрахиалгии. *Медицинский алфавит.* 2019;1(2):6–10. doi: 10.33667/2078-5631-2019-1-2(377)-6-10.
19. Кукушкин М.Л. Современный взгляд на механизм действия Мидокалма. *Российский журнал боли.* 2012;(2):15–19. Режим доступа: https://painrussia.ru/russian-Journal-of-Pain/35%2012.pdf.
20. Горенков Р.В., Дадашева М.Н., Золотовская И.А., Круглов В.А. Сравнительная эффективность и переносимость центральных миорелаксантов у пациентов пожилого возраста с неспецифической скелетно-мышечной болью. *Неврология, нейропсихиатрия, психосоматика.* 2020;12(1):39–44. doi: 10.14412/2074-2711-2020-1-39-44.
21. Alvarado A.M., Navarro S.A. Complex B vitamins: Physiology and Therapeutic Effect on Pain. *Am J Pharmacol Sci.* 2016;4(2):20–27. Available at: http://pubs.sciepub.com/ajps/4/2/2.
22. Парфенов В.А. Диагноз и лечение при острой поясничной боли. *Нервные болезни.* 2009;(1):25–28. Режим доступа: https://cyberleninka.ru/article/n/diagnoz-i-lechenie-pri-ostroy-poyasnichnoy-boli/viewer.
23. Левин О.С., Мосейкин И.А. Комплекс витаминов группы В (Мильгамма) в лечении дискогенной пояснично-крестцовой радикулопатии. *Международный неврологический журнал.* 2011;(5):40–46. Режим доступа: https://cyberleninka.ru/article/n/kompleks-vitaminov-gruppy-b-milgamma-v-lechenii-diskogennoy-poyasnichnokresttsovoy-radikulopatii/viewer.
24. Нейматов Э.М., Сабинин С.Л. *Прикладная биомеханика в спортивной медицине и остеопатии.* М.; 2016. 448 с. Режим доступа: https://my.b-ok.as/book/2879178/da1576.

References

1. Cherkasova V.G., Solomatina N.V., Tlyasheva L.G. *Clinical observation of the use of the strength kinesiotherapy method in the treatment of the low back pain syndrome.* (In Russ.) Available at: https://docplayer.ru/61689897-Klinicheskoe-nablyudenie-primeneniya-metoda-silovoy-kineziterapii-v-lechenii-bolevogo-sindroma-poyasnichnogo-otdela-pozvonochnika.html.
2. Vasilyeva I.V. Degenerative-dystrophic changes in the tissues of the spine in athletes. In: *Medicine for Sports: materials I All-Russian Congress*, Moscow, September 19–20, 2011. Moscow; 2011, pp. 85–88. (In Russ.) Available at: http://www.sportmedicine.ru/medforsport-2011-papers/vasileva.php.
3. Gutyansky O.G., Kovaltsova E.M. Experience with the original and generic meloxicam in relieving back pain. *Meditsinskiy sovet = Medical Council.* 2015;(18):80–83. (In Russ.) doi: 10.21518/2079-701X-2015-18-80-83.
4. Airaksinen O., Brox J.I., Cedraschi C., Hildebrandt J., Klaber-Moffett J., Kovacs F. et al. Chapter 4 European guidelines for the management of chronic nonspecific low back pain. *Eur Spine J.* 2006;15(20):192–300. doi: 10.1007/s00586-006-1072-1.
5. Chou R., Qaseem A., Snow V., Casey D., Cross J.T. Jr., Shekelle P., Owens D.K. Diagnosis and treatment of low back pain: a joint clinical practice guideline from the American College of Physicians and the American Pain Society. *Ann Intern Med.* 2007;147(7):478–491. doi: 10.7326/0003-4819-147-7-200710020-00006.
6. van Tulder M.W., Becker A., Bekkering T., Breen A., del Real M.T., Hutchinson A. et al. European guidelines for the management of acute nonspecific low back pain in primary care. *Eur Spine J.* 2006;15S2(S2):169–191. doi: 10.1007/s00586-006-1071-2.
7. Isaykin A.I., Kuznetsov I.V., Kavelina A.V., Ivanova M.A. Facet syndrome: causes, clinical features, diagnosis and treatment. *Consilium Medicum.* 2016;18(2):53–61. (In Russ.) doi: 10.26442/2075-1753_2016.2.53-61.
8. Petersen T., Laslett M., Juhl C. Clinical classification in low back pain: best-evidence diagnostic rules based on systematic reviews. *BMC Musculoskelet Disord.* 2017;18(1):188. doi: 10.1186/s12891-017-1549-6.
9. Finando D., Finando S. *Healing hands. A guide to the diagnosis and treatment of muscle-fascial pain.* Moscow: EKSMO-Press; 2001. 224 p. (In Russ.) Available at: https://docplayer.ru/29302612-Donna-i-stiven-finando-iscelyayushchie-ruki-rukovodstvo-po-diagnostike-i-lecheniyu-myshechno-fascialnyh-boley.html.
10. Evdokimenko P.V. *Big book of health of doctor Evdokimenko.* Moscow: Peace and Education; 2020. 672 p. (In Russ.)
11. Zhulev N.M., Lobzin V.S., Badzgaradze Yu.D. *Manual and reflex therapy in vertebral neurology (a guide for doctors).* St Petersburg; 1992. 588 p. (In Russ.) Available at: https://search.rsl.ru/ru/record/01001639669.
12. Ryu J., Jeong W.K. Current status of musculoskeletal application of shear wave elastography. *Ultrasonography.* 2017;36(3):185–197. doi: 10.14366/usg.16053.
13. Epifanov A.V., Achkasov E.E., Epifanov V.A. (eds.) *Medical rehabilitation.* Moscow: GEOTAR-Media; 2015. 438 p. (In Russ.) Available at: https://med-knigaservis.ru/wp-content/uploads/2020/07/NF0017779.files_.pdf.
14. Suslova E.Yu., Parfenov V.A. Treatment for low back pain, use of meloxicam. *Nevrologiya, Neiropsikhiatriya, Psikhosomatika = Neurology, Neuropsychiatry, Psychosomatics.* 2015;7(3):51–56. (In Russ.) doi: 10.14412/2074-2711-2015-3-51-56.
15. Gerasimova O.N., Parfenov V.A. Clinical experience with meloxicam (Movalis®) in nonspecific back pain and radiculopathy. *Nevrologiya, Neiropsikhiatriya, Psikhosomatika = Neurology, Neuropsychiatry, Psychosomatics.* 2012;4(2):68–73. (In Russ.) doi: 10.14412/2074-2711-2012-387.
16. Torshin I.Yu., Gromova O.A., Stakhovskaya L.V., Semenov V.A., Gromov A.N. Differential chemoreactome analysis of synergistic combinations of tolperisone and nonsteroidal anti-inflammatory drugs. *Nevrologiya, neiropsikhiatriya, psikhosomatika = Neurology, Neuropsychiatry, Psychosomatics.* 2019;11(2):78–85. (In Russ.) doi: 10.14412/2074-2711-2019-2-78-85.
17. Dadasheva M.N., Agafonov B.V., Shevtsova N.N. The assessment of efficacy and tolerability of Calmirex in patients with nonspecific musculoskeletal pain (Muscular Tonic Syndrome). *Lechebnoe delo.* 2017;(4):42–49. (In Russ.) Available at: https://cyberleninka.ru/article/n/otsenka-effektivnosti-i-perenosimosti-preparata-kalmireks-v-lechenii-bolnyh-s-nespetsificheskoy-skeletno-myshechnoy-bolyu-myshechno.
18. Barulin A.E., Kurushina O.V., Kalinchenko B.M. Efficacy of combined use of muscle relaxants and topical forms of NSAIDs in anti-pain therapy of cervicalgia and cervicobihalgia. *Meditsinskiy alfavit = Medical Alphabet.* 2019;1(2):6–10. (In Russ.) doi: 10.33667/2078-5631-2019-1-2(377)-6-10.
19. Kukushkin M.L. Modern view on mechanism of action of mydocalm. *Rossiyskiy zhurnal boli = Russian Journal of Pain.* 2012;(2):15–19. (In Russ.) Available at: https://painrussia.ru/russian-Journal-of-Pain/35%2012.pdf.
20. Gorenkov R.V., Dadasheva M.N., Zolotovskaya I.A., Kruglov V.A. Comparative efficacy and tolerance of centrally acting muscle relaxants in elderly patients with nonspecific musculoskeletal pain. *Nevrologiya, neiropsikhiatriya, psikhosomatika = Neurology, Neuropsychiatry, Psychosomatics.* 2020;12(1):39–44. (In Russ.) doi: 10.14412/2074-2711-2020-1-39-44.
21. Alvarado A.M., Navarro S.A. Complex B vitamins: Physiology and Therapeutic Effect on Pain. *Am J Pharmacol Sci.* 2016;4(2):20–27. Available at: http://pubs.sciepub.com/ajps/4/2/2.
22. Parfenov V.A. Diagnosis and treatment of acute low back pain. *Nervnye bolezni = Nervous Diseases.* 2009;(1):25–28. (In Russ.) Available at: https://cyberleninka.ru/article/n/diagnoz-i-lechenie-pri-ostroy-poyasnichnoy-boli/viewer.
23. Levin O.S., Moseikin I.A., Vitamin B Complex (Milgamma) for the treatment of vertebrogenic lumbosacral radiculopathy. *Mezhdunarodnyy nevrologicheskiy zhurnal = International Neurological Journal.* 2011;(5):40–46. (In Russ.) Available at: https://cyberleninka.ru/article/n/kompleks-vitaminov-gruppy-b-milgamma-v-lechenii-diskogennoy-poyasnichnokresttsovoy-radikulopatii/viewer.
24. Neymatov E.M., Sabinin S.L. *Applied biomechanics in sports medicine and osteopathy.* Moscow; 2016. 448 p. (In Russ.) Available at: https://my.b-ok.as/book/2879178/da1576.

Информация об авторах:

Гутянский Олег Геннадьевич, к.м.н., врач-невролог, врач спортивной медицины, главный врач, Областной клинический врачебно-физкультурный диспансер; 170008, Россия, Тверь, ул. Озерная, д. 1; e-mail: tvovfd@mail.ru
Зарубин Алексей Николаевич, врач УЗ-диагностики, заведующий отделением УЗ-диагностики, Городская клиническая больница №1 им. В.В. Успенского; 170006, Россия, Тверь, ул. Софьи Перовской, д. 47; Клиника восстановительной медицины; 170001, Россия, Тверь, ул. Карла Маркса, д. 3а; e-mail: dr_zarubin@mail.ru

Information about the authors:

Oleg G. Gutianskii, Cand. of Sci. (Med.), Neurologist, Spots Medicine Physician, Chief Medical Officer, Regional Clinical Exercise Therapy Dispensary; 1, Ozernaya St., Tver, 170008, Russia; e-mail: tvovfd@mail.ru
Aleksey N. Zarubin, Ultrasonic Medical Investigation Specialist, Head of the Department of Ultrasound Diagnostics, Uspenskiy City Clinical Hospital No. 1; 47, Sophia Perovskaya St., Tver, 170006, Moscow; Restorative Health Clinic; 3a, Karl Marx St., Tver, 170001, Russia; e-mail: dr_zarubin@mail.ru