BY-NC-ND

doi: 10.21518/2079-701X-2021-1-20-29

Клинический случай / Clinical case

Неонатология

Риски формирования неврологической патологии у глубоконедоношенных детей: обзор литературы и клинические случаи

О.А. Милованова[1]✉, e-mail: olga_a_milovanova@mail.ru, **Д.Ю. Амирханова[2], А.К. Миронова[3], М.М. Джуккаева[1], О.А. Комиссарова[4], Г.Г. Авакян[5]**

[1] Российская медицинская академия непрерывного профессионального образования; 125993, Россия, Москва, ул. Баррикадная, д. 2/1, стр. 1
[2] Национальный медицинский исследовательский центр акушерства, гинекологии и перинатологии им. акад. В.И. Кулакова; 117997, Россия, Москва, ул. Академика Опарина, д. 4
[3] Детская городская клиническая больница им. З.А. Башляевой; 125373, Россия, Москва, ул. Героев Панфиловцев, д. 28
[4] Российский университет дружбы народов; 117198, Россия, Москва, ул. Миклухо-Маклая, д. 6
[5] Российский национальный исследовательский медицинский университет им. Н.И. Пирогова; 117997, Россия, Москва, ул. Островитянова, д. 1

Резюме

Введение. Недоношенные дети являются группой риска по формированию поражений центральной нервной системы, в связи с чем повышение выживаемости детей с очень низкой массой тела при рождении и экстремально низкой массой тела при рождении привело к увеличению распространенности неврологического дефицита у глубоконедоношенных детей.

Цель. Обобщение данных литературы и демонстрация редких клинических наблюдений глубоконедоношенных детей, ассоциированных с неблагоприятным неврологическим исходом в результате воздействия различных перинатальных факторов.

Материалы и методы. Для литературного обзора использовались данные полнотекстовых научных исследований из международных научных баз данных (МНБД). У двух обследованных сибсов мужского пола, рожденных на сроке 27 нед. гестации с весом 980 и 970 г, длиной тела 34 и 33 см, оценкой по шкале Апгар 5/7 и 6/7 баллов соответственно, изучено влияние анте-, интра- и постнатальных факторов риска на неврологический исход заболевания. Проведен анализ анамнестических данных и результатов клинического и лабораторно-инструментального обследования; катамнестическое наблюдение составило 24 скорректированных месяца жизни.

Результаты. В представленных наблюдениях выявлено сочетание различных анте-, интра- и постнатальных факторов риска, приводящих к поражению ЦНС у глубоконедоношенных детей. Полученные результаты свидетельствуют о том, что недоношенность и экстремально низкая масса тела при рождении сами по себе не являются единственными факторами риска формирования неврологических нарушений, однако отягощенный неонатальный период (врожденный сепсис, бронхолегочная дисплазия, ателектаз легкого, неонатальные судороги, верифицированное по данным НСГ/МРТ головного мозга внутрижелудочковое кровоизлияние 2-й степени с двух сторон) способствовал формированию неврологической патологии у второго обследованного сибса. Полученные результаты можно считать предварительными, необходимо более масштабное исследование.

Заключение. Таким образом, полученные результаты свидетельствуют о том, что недоношенность, экстремально низкая масса тела при рождении и низкая оценка по шкале Апгар не являются единственными факторами риска формирования неврологических нарушений. Для развития тяжелого перинатального поражения ЦНС, формирования неблагоприятных неврологических исходов и тяжелой задержки моторного и психоречевого развития у глубоконедоношенных детей необходимо сочетание нескольких значимых анте-, интра- и постнатальных факторов риска. Прогноз неврологического исхода у глубоконедоношенного ребенка требует длительного динамического наблюдения и комплексного подхода с использованием клинико-инструментальных методов диагностики. Полученные результаты можно считать предварительными, требующими проведения дополнительных, более масштабных исследований.

Ключевые слова: глубоконедоношенные дети, экстремально низкая масса тела при рождении, очень низкая масса тела при рождении, неврологические исходы, моторное и психоречевое развитие

Для цитирования: Милованова О.А., Амирханова Д.Ю., Миронова А.К., Джуккаева М.М., Комиссарова О.А., Авакян Г.Г. Риски формирования неврологической патологии у глубоконедоношенных детей: обзор литературы и клинические случаи. *Медицинский совет.* 2021;(1):20–29. doi: 10.21518/2079-701X-2021-1-20-29.

Конфликт интересов: авторы заявляют об отсутствии конфликта интересов.

The risk of forming neurological disease in extremely premature infants: a review of literature and clinical cases

Olga A. Milovanova[1]✉, e-mail: olga_a_milovanova@mail.ru, **Dzhenneta Y. Amirkhanova[2], Alyona K. Mironova[3], Maryam M. Dzhukkayeva[1], Olga A. Komissarova[4], Georgii G. Avakyan[5]**

[1] Russian Medical Academy of Continuous Professional Education; 2/1, Bldg. 1, Barrikadnaya St., Moscow, 125993, Russia
[2] Kulakov National Medical Research Center of Obstetrics, Gynecology and Perinatology; 4, Academician Oparin St., Moscow, 117997, Russia
[3] Bashlyaeva City Children's Clinical Hospital of the Department of Healthcare of Moscow; 28, Geroev Panfilovtsev St., Moscow, 125373, Russia
[4] Peoples' Friendship University of Russia; 6, Miklukho-Maklai St., Moscow, 117198, Russia
[5] Pirogov Russian National Research Medical University; 1, Ostrovityanov St., Moscow, 117997, Russia

© Милованова О.А., Амирханова Д.Ю., Миронова А.К., Джуккаева М.М., Комиссарова О.А., Авакян Г.Г., 2021

Abstract

Introduction. Premature infants are at risk of developing central nervous system malformations; therefore, increased survival rates among infants with very low birth weight and extremely low birth weight have contributed to the rise in prevalence of neurologic deficit in extremely premature infants.

Purpose. To summarize the literature data and demonstrate rare family clinical observations of preterm infants associated with adverse neurological outcomes as a result of exposure to various perinatal factors.

Materials and methods. For the literature review, we used data from full-text scientific research from international scientific databases. The influence of ante-, intra-, and postnatal risk factors on the neurological outcome of the disease was studied in two male sibs born at 27 weeks of gestation with a weight of 980 and 970 grams, a body length of 34 and 33 cm, and an Apgar score of 5/7 and 6/7, respectively. The analysis of anamnestic data and results of clinical and laboratory-instrumental examination was performed; the catamnestic observation was 24 adjusted months of life.

Results. The presented observations revealed a combination of various ante-, intra-and postnatal risk factors that lead to CNS damage in preterm infants. The obtained results indicate that prematurity and extremely low birth weight are not the only risk factors for neurological disorders, but the burdened neonatal period (congenital sepsis, bronchopulmonary dysplasia, lung atelectasis, neonatal convulsions, and 2-degree intraventricular hemorrhage verified by USC/MRI of the brain on both sides) contributed to the formation of neurogolic pathology in the second examined sibs. The results obtained can be considered preliminary, and a larger study is needed.

Conclusion. Thus, the obtained results indicate that prematurity, extremely low birth weight and low Apgar score are not the only risk factors for the formation of neurological disorders. A combination of several significant ante-, intra-, and postnatal risk factors is necessary for the development of severe perinatal CNS damage, the formation of adverse neurological outcomes, and severe delay in motor and psycho - speech development in preterm infants. The prognosis of neurological outcome in a preterm baby requires long-term dynamic monitoring and a comprehensive approach using clinical and instrumental diagnostic methods. The results obtained can be considered preliminary, requiring additional more extensive research.

Keywords: preterm infants, extremely low birth weight, very low birth weight, neurological outcomes, motor and psycho-speech development

For citation: Milovanova O.A., Amirkhanova D.Y., Mironova A.K., Dzhukkayeva M.M., Komissarova O.A., Avakyan G.G. The risk of forming neurological disease in extremely premature infants: a review of literature and clinical cases. *Meditsinskiy sovet = Medical Council*. 2021;(1):20–29. (In Russ.) doi: 10.21518/2079-701X-2021-1-20-29.

Conflict of interest: the authors declare no conflict of interest.

ВВЕДЕНИЕ

Согласно данным Всемирной организации здравоохранения (ВОЗ), каждый год рождается около 15 млн недоношенных детей [1]. На долю преждевременных родов на сроке с 22-й по 28-ю нед. гестации приходится 5–7%, с 29-й по 34-ю нед. – 33–42%, с 35-й по 37-ю нед. – 50–60% [2]. Недоношенные дети являются группой риска по формированию поражений центральной нервной системы (ЦНС), в связи с чем повышение выживаемости детей с очень низкой массой тела при рождении (ОНМТ) и экстремально низкой массой тела при рождении (ЭНМТ) привело к увеличению распространенности неврологического дефицита у глубоконедоношенных детей.

Согласно данным Н.П. Шабалова, недоношенный ребенок – это ребенок, родившийся на сроке менее 37 полных недель гестации. По степени недоношенности в зависимости от срока гестации дети делятся на следующие группы: крайне недоношенный (менее 28 нед.); сильно недоношенный: от 28 до 31 нед. 6 дней; умеренно недоношенный: от 32 до 33 нед. 6 дней; слегка недоношенный: от 34 до 36 нед. 6 дней. Дети из группы крайне недоношенных и сильно недоношенных объединяются в группу глубоконедоношенных детей [3].

Степень тяжести поражения ЦНС у недоношенных детей зависит от влияния различных перинатальных факторов, где наиболее важную роль играет инфекционно-воспалительный фактор [4]. Согласно данным метаанализа, проведенного H.-Y. Jiang et al. в 2016 г., инфекционные заболевания матери во время беременности повышают риск развития расстройств аутистического спектра [5]. Из всех инфекционных агентов одним из наиболее значимых является цитомегаловирусная инфекция, которая оказывает негативное влияние на неврологические исходы новорожденных как при пренатальном, так и при постнатальном воздействии [6]. Другой инфекционный агент – стрептококк группы А – также имеет критическое значение при беременности, поскольку может приводить к развитию неврологических и психиатрических заболеваний, в т. ч. синдрома дефицита внимания и гиперактивности, дискинезии различного характера и других нарушений [7, 8].

К настоящему времени недостаточно изучено влияние анте-, интра- и постнатальных факторов на неврологический исход у глубоконедоношенных детей; в отечественной и зарубежной медицинской литературе представлены фрагментарные данные, что и определило цель данной работы.

Цель: обобщение данных литературы и демонстрация редких семейных клинических наблюдений глубоконедоношенных детей, ассоциированных с неблагоприятным неврологическим исходом в результате воздействия различных перинатальных факторов.

МАТЕРИАЛЫ И МЕТОДЫ

Для литературного обзора использовались данные полнотекстовых научных исследований, полученные из открытых источников. Поиск осуществлялся в Pubmed/Google, Национальной электронной библиотеке (НЭБ) E-Library с использованием ключевых слов «глубоконе-

доношенные дети», «экстремально низкая масса тела при рождении», «очень низкая масса тела при рождении», «неврологические исходы», «моторное и психоречевое развитие».

У двух обследованных сибсов мужского пола, рожденных на сроке 27 нед. гестации с весом 980 и 970 г, длиной тела 34 и 33 см, оценкой по шкале Апгар 5/7 и 7/7 баллов соответственно, изучено влияние анте-, интра- и постнатальных факторов риска на неврологический исход заболевания. Проведен анализ анамнестических данных; комплексное медико-генетическое, неврологическое и лабораторно-инструментальное обследования; катамнестическое наблюдение составило 24 скорректированных месяца жизни.

РЕЗУЛЬТАТЫ

Неврологические изменения у обследованных глубоконедоношенных детей

К ведущим факторам риска развития патологических состояний у глубоконедоношенных детей со стороны нервной системы, влияющих на отдаленный прогноз заболевания, относится: осложненное течение беременности, оппортунистические инфекции матери, врожденная инфекция, тяжелая асфиксия, функционирующий артериальный проток, дыхательные нарушения, совокупность различных ятрогенных факторов. Вне зависимости от типа инфекционного агента наиболее неблагоприятные неврологические исходы наблюдаются при неонатальном (врожденном) сепсисе [9], что нашло подтверждение в описанном нами клиническом наблюдении. Негативное влияние сепсиса особенно ярко выражено у недоношенных детей [10]. Согласно литературным данным, неонатальный сепсис приводит к значимым двигательным и когнитивным нарушениям в различном возрасте, в т. ч. к развитию детского церебрального паралича (ДЦП) [9–11], задержке психоречевого и моторного развития.

Наиболее изученными факторами риска манифестации эпилепсии у недоношенных детей являются отягощенный по эпилепсии семейный анамнез, перенесенные инфекционные поражения ЦНС, травмы головного мозга, перинатальный инсульт, фетальный алкогольный синдром и некоторые генетические факторы [12]. Согласно данным национального регистра Японии, эпилепсия в первые три года жизни развивается у 1,7% детей, рожденных с очень низкой массой тела (ОНМТ), что, по-видимому, в первую очередь связано с развитием сепсиса, тяжелыми внутрижелудочковыми кровоизлияниями (ВЖК) и кистозной перивентрикулярной лейкомаляцией [13]. Сходные данные были получены и в других исследованиях [14]. При рождении детей с экстремально низкой массой тела (ЭНМТ) риск возникновения эпилепсии в возрасте до 7 лет жизни возрастает до 8,6% [15].

Наиболее известные факторы риска развития ДЦП у недоношенных детей включают ранний гестационный возраст и ЭНМТ при рождении, мужской пол ребенка, задержку роста плода (ЗРП), многоплодие, инфекционные осложнения неонатального периода (в первую очередь сепсис), потребность в хирургическом лечении, в приеме стероидных препаратов после рождения, в высокочастотной вентиляции легких, наличие паренхиматозного кровоизлияния или повреждения белого вещества головного мозга в неонатальном периоде [16]. Согласно данным метаанализа A. Pascal et al., в группе детей, рожденных с ОНМТ при рождении, частота развития ДЦП составляет 6,8% [17].

Двигательные нарушения, возникающие при недоношенности, могут проявляться в виде различных форм нарушений движений и расстройств координации. В оценке ранних исходов (18–30 мес. скорректированного возраста) наиболее значимым состоянием, приводящим к инвалидизации и социальной дезадаптации, является ДЦП [16].

Недоношенные дети зачастую страдают от нарушений зрения и слуха [16]. В зависимости от выборки пациентов и качества оказания медицинской помощи частота значительных нарушений зрения у глубоконедоношенных детей может достигать 4,6%, а общее число детей с поражением зрительного анализатора составляет около 25% [18]. Частота значительных нарушений слуха у глубоконедоношенных детей варьирует от 0,9 до 2,5%, а суммарная частота нарушений слуха тяжелой и средней степени тяжести может превышать 5% [16].

Нам представляется интересным остановиться на двух семейных случаях – сибсы мужского пола (дихориальная диамниотическая двойня).

КЛИНИЧЕСКИЙ СЛУЧАЙ 1

Пациент М., 2-й сибс из дихориальной диамниотической двойни, скорректированный возраст 24 мес. жизни.

Жалобы. Со слов родителей, у мальчика отмечается нарушение моторного и психоречевого развития. *Анамнез жизни и заболевания.* Мальчик от 1-й самостоятельной многоплодной беременности. Течение беременности: 1-й триместр: угроза прерывания в 4–5 нед. гестации (Утрожестан, Но-шпа), 2-й триместр: угроза прерывания в 17–18 нед. гестации (Утрожестан, магнезиальная терапия, Дюфастон), в 23 нед. гестации проведена хирургическая коррекция истмико-цервикальной недостаточности, с 25-й нед. гестации – угроза преждевременных родов. Роды первые, оперативные на сроке 27 нед. гестации путем экстренного кесарева сечения в связи с начавшейся родовой деятельностью. Масса тела при рождении 970 г, длина тела 33 см, окружность головы 22 см, окружность груди 21 см, оценка по шкале Апгар 6/7 баллов. Состояние после рождения тяжелое, с рождения и до 66 сут. жизни находился на респираторной поддержке (искусственная вентиляция легких – ИВЛ). На 3-и сут. диагностирована врожденная пневмония, по данным гемокультуры выявлен стрептококк группы В. У ребенка в динамике отмечались повторные эпизоды бронхоспазмов, апноэ, повторные ателектазы правого легкого. По тяжести состояния проводилась инотропная терапия кардиотоническими препаратами в возрастных дозах с 3 до 31 сут. жизни. На 20-е сут. жизни отмечалась стойкая гипергликемия (уровень глюкозы 16,2 ммоль/л), на фоне

инфузионной терапии инсулином на 22-е сут. жизни – снижение уровня глюкозы до 6,9 ммоль/л. На 48-е сут. жизни по данным полимеразной цепной реакции (ПЦР) в крови обнаружен цитомегаловирус (ЦМВ), что было расценено как приобретенная форма ЦМВ-инфекции, проводилась терапия ганцикловиром. По данным ультразвукового исследования сердца у ребенка диагностирован гемодинамически значимый функционирующий артериальный проток, самопроизвольное закрытие артериального протока произошло на 29-е сут. жизни. Ребенку проводились повторные трансфузии свежезамороженной плазмы, трансфузии отмытых эритроцитов, трансфузия тромбоконцентрата.

В неонатальном периоде ребенок регулярно осматривался врачом-неврологом, в неврологическом статусе в динамике отмечалось выраженное угнетение ЦНС, диффузная мышечная гипотония, гипорефлексия. В возрасте 4 сут. жизни у ребенка отмечались повторяющиеся пароксизмы в виде тонического напряжения конечностей в сочетании с заведением глазных яблок вверх длительностью до 3 мин.

По данным амплитудно-интегрированной ЭЭГ (аЭЭГ) в постконцептуальном возрасте (ПКВ) 27 нед. зарегистрирован прерывистый паттерн с включением иктальной эпилептиформной активности.

По данным НСГ в ПКВ 28 нед. выявлено ВЖК 2-й степени с двух сторон (*рис. 1а*), по данным МРТ головного мозга в ПКВ 36 нед. верифицированы последствия ВЖК 2-й степени в виде выраженного расширения внутренних ликворных пространств в сочетании с незначительным расширением наружных ликворных пространств (*рис. 1б*).

Консультация врача-генетика. Заключение: данных за генетическую патологию не выявлено. Кариотип нормальный мужской ХУ.

В связи с развитием повторных судорожных пароксизмов была начата противоэпилептическая терапия бензодиазепином в дозе 0,6 мл/сут. На 9-е сут. жизни, учитывая сохраняющиеся пароксизмы в виде тонического напряжения конечностей в сочетании с заведением глазных яблок вверх, наличие иктальной эпилептиформной активности по данным аЭЭГ, невозможность перорального введения медикаментозных препаратов и отсутствие зарегистрированной в Российской Федерации парентеральной формы фенобарбитала, в противоэпилептическую терапию добавлена вальпроевая кислота в дозе 15 мг/кг/сут. С 28-х сут. жизни в связи с прогрессирующей тромбоцитопенией и отсутствием клинического эффекта произведена отмена вальпроевой кислоты и бензодиазепина, с учетом начала перорального вскармливания назначен фенобарбитал в дозе 10 мг/кг/сут per os, гамма-оксимасляная кислота в дозе 30 мг/кг/ч, с 47-х сут. жизни на фоне терапии барбитуратами клинические и электроэнцефалографические проявления судорожного синдрома были купированы. При динамическом наблюдении в отделении патологии новорожденных и недоношенных детей повторных судорог не отмечалось, противоэпилептическая терапия была отменена, в возрасте 104 сут. жизни ребенок в удовлетворительном состоянии выписан домой.

Диагноз при выписке

Врожденный сепсис (стрептококк группы В). Врожденная пневмония. ДВС-синдром. Приобретенная ЦМВ-инфекция. Ателектаз верхней доли правого легкого. Бронхолегочная дисплазия средней тяжести. Гемодинамически значимый открытый артериальный проток (самостоятельное закрытие). ВЖК 2-й степени с двух сторон. Кровоизлияние в мозжечок. Неонатальные судороги. Анемия недоношенных. Транзиторная гипергликемия недоношенных. Ретинопатия недоношенных 2-й степени. Экстремально низкая масса тела при рождении. Недоношенность 27 нед.

Рисунок 1. Данные нейровизуализации пациента М. в неонатальном периоде

Figure 1. Neuroimaging data of patient M. in the neonatal period

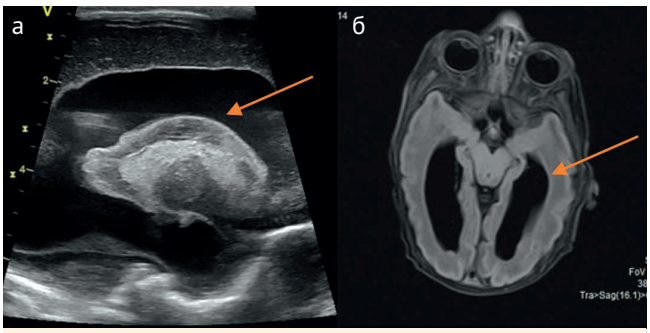

а – нейросонография пациента М., ПКВ 28 нед. (сагиттальное сечение). На представленных изображениях показано ВЖК 2-й степени в сочетании с расширением бокового желудочка; б – МР-томография головного мозга пациента М., ПКВ 36 нед. (фронтальное сечение). Вентрикуломегалия.

Неврологический статус пациента М., скорректированный возраст 6 мес.

Сознание сохранено. Общемозговой, менингеальной симптоматики нет. Окружность головы (ОГ) 42 см, большой родничок (б/р) 1,5 х 1,5 см. Черепно-мозговая иннервация (ЧМИ): обоняние ориентировочно не нарушено. Зрение ориентировочно не снижено. Фотореакции живые, симметричные. Страбизм непостоянный, расходящийся с двух сторон. Движения глазных яблок в полном объеме. Лицевая мускулатура симметричная. Слух ориентировочно сохранен. Нистагма нет. Бульбарных нарушений нет. Положение головы, плеч по средней линии. Объем активных и пассивных движений не снижен. Мышечный тонус – выраженная диффузная симметричная гипотония во всех группах мышц, при смене положения тела в пространстве появляются дистоничные установки верхних конечностей. Сухожильно-периостальные рефлексы высокие со всех конечностей, симметричные, рефлексогенные зоны расширены с нижних конечностей. Безусловно-рефлекторная деятельность сформирована в соответствии со скорректированным возрастом. Моторные навыки – голову удерживает, переворачивается со спины на живот в обе стороны. Высшие корковые функции: активное гуление, элементы лепета, улыбается, смеется, реагирует на родителей, прислушивается к речи, интересуется игрушками, тянется к предметам, пытается захватывать игрушки обеими руками, рассматривает кар-

тинки. На осмотр реагирует негативным плачем, увеличением объема движений.

Оценка моторного и психопредречевого развития по шкале ментального развития Гриффитс – актуальный возраст развития 2 мес.

Результаты обследования

ЭЭГ – на фоне угнетения биоэлектрической активности (БЭА) головного мозга, несформированности основных корковых ритмов регистрируется эпилептиформная активность в виде комплексов «острая – медленная волна, полипик – медленная волна в правой височной области»; индекс представленности менее 5%; иктальная эпилептическая активность не зарегистрирована (*рис. 2*).

● ***Рисунок 2.*** ЭЭГ пациента М., СВ 6 мес.
● ***Figure 2.*** EEG of patient M., corrected age of 6 months old.

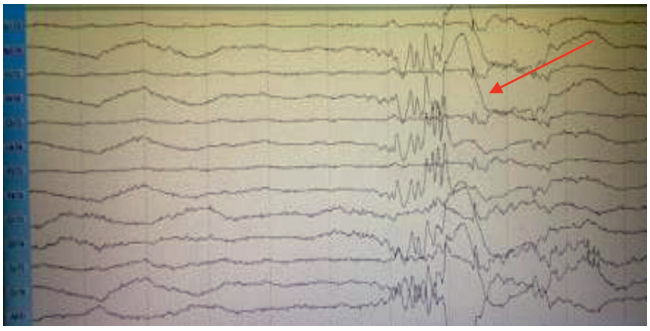

Консультация окулиста – сходящееся двустороннее косоглазие, частичная атрофия зрительных нервов обоих глаз.

Диагноз «Последствия перинатального поражения ЦНС смешанного генеза, синдром мышечной дистонии, синдром двигательных нарушений. Задержка моторного и психопредречевого развития средней степени тяжести. Неонатальные судороги в анамнезе. Сходящееся двустороннее косоглазие. Частичная атрофия зрительных нервов обоих глаз. Недоношенность 27 нед. ЭНМТ при рождении».

Дополнительно из анамнеза известно, что в возрасте 11,5–12 скорректированных месяцев жизни родители ребенка стали отмечать появление эпизодов в виде заведения глазных яблок вверх и в стороны с кратковременной остановкой двигательной активности до пяти приступов в день, через несколько дней после начала присоединились симметричные клонические подергивания конечностей.

Неврологический статус пациента М., скорректированный возраст 12 мес.

Во время осмотра выявлены единичные кратковременные пароксизмы в виде заведения глазных яблок вверх и вправо длительностью до 2 с. Сознание сохранено. Общемозговой и менингеальной симптоматики нет. ОГ 44,5 см, б/р 1,0 х 1,0 см. ЧМИ: обоняние ориентировочно не нарушено. Зрение ориентировочно не снижено. Фотореакции живые, симметричные. Страбизм непостоянный, расходящийся с двух сторон. Движения глазных яблок в полном объеме. Лицевая мускулатура симметричная. Слух ориентировочно сохранен. Нистагма нет. Бульбарных нарушений нет. Положение головы, плеч по средней линии. Объем активных и пассивных движений не снижен. Мышечный тонус – диффузная симметричная гипотония во всех группах мышц, при смене положения тела в пространстве отмечается нарастание мышечного тонуса в дистальных отделах нижних конечностей, формирование дистоничных установок верхних конечностей. Сухожильно-периостальные рефлексы высокие со всех конечностей, симметричные, рефлексогенные зоны расширены. Спонтанный рефлекс Бабинского с двух сторон. Моторные навыки – голову держит, переворачивается со спины на живот и с живота на спину в обе стороны, не сидит, не ползает, не стоит у опоры. Высшие корковые функции: лепет эмоционально окрашенный, улыбается, смеется, реагирует на родителей, прислушивается к речи, частично понимает интонационно окрашенную речь, на имя не откликается, инструкции не выполняет, интересуется игрушками, тянется и захватывает предметы, перекладывает игрушки из руки в руку, пинцетный захват и указательный жест не сформированы, во время кормления не удерживает бутылочку, не пользуется ложкой и чашкой. На осмотр реагирует негативным плачем.

Оценка моторного и психоречевого развития по шкале ментального развития Гриффитс – актуальный возраст развития 5 мес.

Результаты обследования

ЭЭГ-мониторинг сна в течение 2 ч – выявлена мультирегиональная эпилептиформная активность в виде высокоамплитудных комплексов «острая – медленная волна, пик-, полипик-волна в обоих полушариях, с амплитудным и индексным преобладанием в центрально-теменно-височных отведениях с двух сторон» (*рис. 3*).

Консультация врача-эпилептолога

Диагноз «Структурная эпилепсия с фокальными моторными приступами».

Назначена противоэпилептическая терапия вальпроевой кислотой в дозе 40–50 мг/кг/сут, добавлен в терапию леветирацетам в дозе 30 мг/кг/сут, что привело к купированию эпилептических приступов. Через 3 нед. от начала терапии леветирацетамом у ребенка возобнови-

● ***Рисунок 3.*** ЭЭГ-мониторинг пациента М., СВ 12 мес.
● ***Figure 3.*** EEG monitoring of patient M., corrected age of 12 months old.

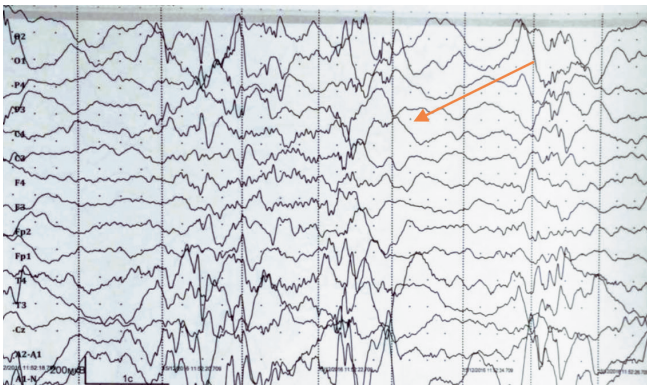

лись судорожные приступы в виде заведения глазных яблок вверх в сочетании с клоническими подергиваниями конечностей длительностью до 1 мин с частотой до 10 раз в сутки. Доза вальпроевой кислоты была увеличена до 50 мг/кг/сут. На фоне проводимой противоэпилептической терапии в течение 3 нед. клинические проявления судорожных пароксизмов сохранялись, по данным ЭЭГ-мониторинга не отмечалось положительной динамики, в связи с чем было принято решение о замене леветирацетама на барбитураты с начальной дозы 5 мг/кг/сут до терапевтической дозы 8–10 мг/кг/сут с положительной динамикой.

МРТ головного мозга, скорректированный возраст 12 мес.

Диффузная корково-подкорковая субатрофия больших полушариев, вторичная вентрикуломегалия при сохранной ликвородинамике, атрофическая редукция объема зрительных бугров, остаточная постгипоксическая лейкопатия перивентрикулярных зон.

Консультация окулиста – сходящееся двустороннее косоглазие, частичная атрофия зрительных нервов обоих глаз.

Диагноз «Последствия перинатального поражения ЦНС смешанного генеза, синдром мышечной дистонии, синдром двигательных нарушений. Тяжелая задержка моторного и психопредречевого развития. Структурная эпилепсия с фокальными моторными приступами. Угроза формирования ДЦП. Сходящееся двустороннее косоглазие. Частичная атрофия зрительных нервов обоих глаз. Недоношенность 27 нед. ЭНМТ при рождении».

Неврологический статус пациента М., скорректированный возраст 24 мес.

Сохраняются выявленные ранее нарушения двигательно-рефлекторной сферы и высших корковых функций; дополнительно отмечалось появление кратковременной опоры на передний край стопы при вертикализации, появление слогового лепета.

Оценка моторного и психоречевого развития по шкале ментального развития Гриффитс – актуальный возраст развития 8 мес.

Результаты обследования

ЭЭГ – задержка формирования возрастных ритмов, типичная эпилептиформная активность не зарегистрирована.

МРТ головного мозга – диффузная корково-подкорковая субатрофия больших полушариев, вентрикуломегалия (*рис. 4*).

Консультация логопеда-дефектолога – нарушение мышечного тонуса органов речевого аппарата по типу гипотонии, системное тяжелое недоразвитие речи.

Консультация окулиста – частичная атрофия зрительных нервов обоих глаз.

Общее заключение

Таким образом, на основании данных анамнеза, динамического неврологического наблюдения, результатов обследования ребенку в возрасте 24 скорректированных

Рисунок 4. МР-томография головного мозга пациента М., СВ 24 мес. (фронтальное сечение)

Figure 4. The brain MRI of patient M., corrected age

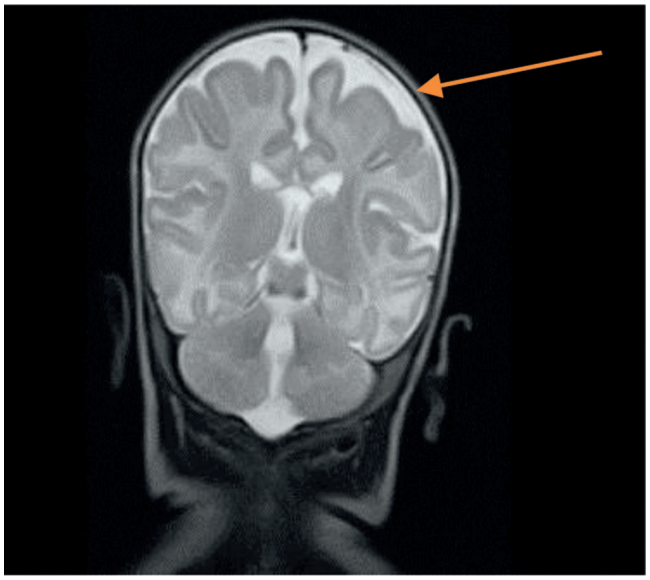

месяцев жизни был выставлен диагноз «Детский церебральный паралич, атонически-астатическая форма. Структурная эпилепсия, стадия клинико-медикаментозной ремиссии. Задержка моторного и психоречевого развития тяжелой степени. Сходящееся двустороннее косоглазие. Частичная атрофия зрительных нервов обоих глаз. Недоношенность 27 нед. ЭНМТ при рождении».

КЛИНИЧЕСКИЙ СЛУЧАЙ 2

Пациент Д., 1-й сибс из дихориальной диамниотической двойни, скорректированный возраст 24 мес. жизни.

Жалобы. Со слов родителей, беспокойный сон, негативно реагирует на осмотр врачей.

Анамнез жизни и заболевания. Мальчик от 1-й самостоятельной многоплодной беременности. Течение беременности: 1-й триместр: угроза прерывания в 4–5 нед. гестации (Утрожестан, Но-шпа), 2-й триместр: угроза прерывания в 17–18 нед. гестации (Утрожестан, магнезиальная терапия, Дюфастон), в 23 нед. гестации проведена хирургическая коррекция истмико-цервикальной недостаточности, с 25-й нед. гестации угроза преждевременных родов. Роды первые, оперативные на сроке 27 нед. гестации путем экстренного кесарева сечения в связи с начавшейся родовой деятельностью. Масса тела при рождении 980 г, длина тела 34 см, окружность головы 23 см, окружность груди 21 см, оценка по шкале Апгар 5/7 баллов. Состояние после рождения тяжелое, до 21 сут. жизни находился на респираторной поддержке (неинвазивная ИВЛ Biphasic, CPAP). На 3-и сут. жизни, учитывая клинические и лабораторно-инструментальные данные, выставлен диагноз «Врожденная пневмония», начата антибактериальная терапия. В кардиотонической поддержке не нуждался. На 52-е сут. жизни был обследован на ЦМВ-инфекцию в связи с выявлением генома ЦМВ у второго ребенка из двойни; выявлен

геном в анализе мочи ребенка, выставлен диагноз «Приобретенная форма ЦМВ-инфекции», специфическая терапия не проводилась.

За время нахождения в неонатальном стационаре ребенок неоднократно осматривался врачом-неврологом. В динамике неврологический статус соответствовал гестационному возрасту.

По данным аЭЭГ в возрасте 4 сут. жизни зарегистрирован прерывистый паттерн с нормальным вольтажем, без эпилептиформной активности.

По данным НСГ в ПКВ 28 нед. выявлено выраженное повышение эхогенности перивентрикулярных зон с двух сторон (признаки структурной незрелости) (*рис. 5а*).

По результатам МРТ головного мозга в ПКВ 36 нед. – признаки структурной незрелости; очаговых изменений вещества мозга не выявлено (*рис. 5б*).

Консультация врача-генетика

Данных за генетическую патологию не выявлено.

Рисунок 5. Данные нейровизуализации пациента Д. в неонатальном периоде

Figure 5. Neuroimaging data of patient D. in a 24-month neonatal period (frontal view)

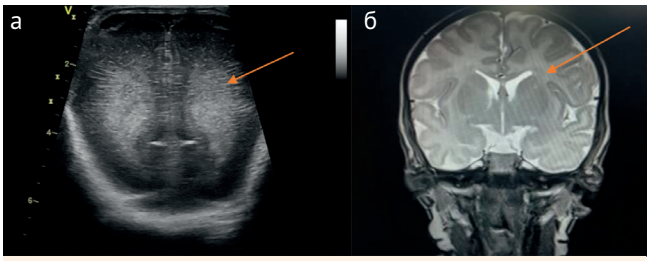

а – НСГ пациента Д., ПКВ 28 нед. (аксиальное сечение);
б – МР-томография головного мозга пациента Д., ПКВ 36 нед. (аксиальное сечение).

Кариотип нормальный мужской ХУ.

На 62-е сут. жизни ребенок выписан домой в удовлетворительном состоянии. Диагноз при выписке «Врожденная пневмония. Анемия недоношенных. Гипербилирубинемия недоношенных. Приобретенная ЦМВ-инфекция, бессимптомное течение. Экстремально низкая масса тела при рождении. Недоношенность 27 нед.».

Неврологический статус пациента Д., скорректированный возраст 6 мес.

Сознание сохранено. Общемозговой, менингеальной симптоматики нет. ОГ 44,5 см, б/р 1,5 х 1,5 см. ЧМИ: без очаговой симптоматики. Объем активных и пассивных движений не снижен. Мышечный тонус физиологический, симметричный. Сухожильно-периостальные рефлексы живые, симметричные. Безусловно-рефлекторная деятельность сформирована в соответствии со скорректированным возрастом. Моторные навыки – голову держит, переворачивается, сидит. Высшие корковые функции: активный лепет, улыбается, смеется, дифференцирует своих и чужих, откликается на имя, реагирует на отражение в зеркале, прислушивается к речи, интересуется игрушками, захватывает и манипулирует предметами, выделяет любимую игрушку, слушает музыку. На осмотр реагирует увеличением двигательной активности, смехом, лепетом.

Оценка моторного и психопредречевого развития по шкале ментального развития Гриффитс – актуальный возраст развития 6 мес.

Результаты обследования

ЭЭГ – БЭА головного мозга соответствует возрастной норме, типичная эпилептиформная активность не зарегистрирована (*рис. 6*).

Диагноз. На момент осмотра в неврологическом статусе общемозговой, менингеальной, очаговой неврологической симптоматики не выявлено. Моторное и психопредречевое развитие соответствует скорректированному возрасту. Недоношенность 27 нед. ЭНМТ при рождении.

Рисунок 6. ЭЭГ пациента Д., СВ 6 мес.

Figure 6. EEG of patient M., corrected age of 6 months old.

В возрасте 12, 24 скорректированных месяцев жизни в неврологическом статусе не выявлено общемозговой, менингеальной, очаговой симптоматики, показатели моторного и психоречевого развития соответствовали скорректированному возрасту. По данным инструментального обследования (МРТ головного мозга, ЭЭГ) патологические изменения отсутствовали.

Общее заключение

Таким образом, на основании данных анамнеза, динамического неврологического наблюдения, результатов обследования было установлено, что неврологический статус, моторное и психоречевое развитие пациента соответствовало возрастной норме на всех этапах наблюдения в возрасте 6, 12 и 24 скорректированных месяцев жизни.

ОБСУЖДЕНИЕ

Развитие современных перинатальных технологий привело к повышению показателей выживаемости глубоконедоношенных детей. Однако у выживших детей часто диагностируются различные неврологические нарушения.

Патогенез повреждения головного мозга недоношенного ребенка в перинатальном периоде является сложным и мультифакторным. Как известно, головной мозг

глубоконедоношенного ребенка имеет ряд анатомо-физиологических особенностей: терминальный тип кровоснабжения, отсутствие ауторегуляции мозгового кровотока, низкую скорость кровотока в белом веществе, которые при наличии повреждающего фактора способствуют формированию структурного церебрального дефекта [19].

К ведущим факторам риска развития патологических состояний у глубоконедоношенных детей со стороны нервной системы, влияющих на отдаленный прогноз заболевания, относятся: осложненное течение беременности, оппортунистические инфекции матери, врожденная инфекция, тяжелая асфиксия, функционирующий артериальный проток, дыхательные нарушения, совокупность ятрогенных факторов (переливание препаратов группы крови, болезненные терапевтические манипуляции, длительность и инвазивность искусственной вентиляции легких и др.) [20].

Одной из ключевых особенностей функционирования иммунной системы у глубоконедоношенных детей является доминирование провоспалительных процессов над противовоспалительными, что приводит к генерализации инфекционного процесса и дальнейшему формированию системной воспалительной реакции, которая в конечном итоге способствует поражению головного мозга и дополнительно других систем организма [21, 22]. В последние годы в формировании перинатального поражения ЦНС большое внимание уделяется инфекционному процессу в неонатальном периоде, что нашло подтверждение в нашем исследовании. У второго сибса, по данным анализа гемокультуры, подтверждено течение врожденного сепсиса, вызванного стрептококком группы В, по данным ПЦР подтверждено наличие приобретенной ЦМВ-инфекции.

Действие повреждающих факторов на незрелый мозг определяет разнообразие сочетаний двигательных и сенсорных расстройств с различными сроками манифестации, корректная оценка которых возможна только в процессе динамического наблюдения и комплексного клинико-инструментального обследования ребенка [23]. Данные совпадают с полученными в нашем исследовании результатами: у второго сибса из дихориальной диамниотической двойни сформировались двигательные нарушения в виде атонически-астатической формы ДЦП.

По данным S. Walsh, недоношенность является одним из факторов риска развития структурной эпилепсии, однако это утверждение все еще остается недостаточно изученным и требует проведения дальнейших клинических исследований [24]. В настоящее время не разработан клинический алгоритм, позволяющий с высокой точностью предположить развитие эпилепсии у глубоконедоношенных детей с ОНМТ и ЭНМТ в детском или более позднем возрасте [25].

В представленных нами двух клинических наблюдениях отмечался отягощенный акушерский анамнез, неблагополучный анте-, интра- и постнатальный периоды: многоплодная беременность, угроза прерывания в течение всей беременности, хирургическая коррекция истмико-цервикальной недостаточности в 3-м триместре, экстренное кесарево сечение на сроке 27 нед. гестации, экстремально низкая масса тела при рождении и среднетяжелая асфиксия при рождении у обоих сибсов. Состояние после рождения оценивалось как тяжелое в обоих клинических наблюдениях. Однако в дальнейшем выявлены принципиальные различия в течении неонатального периода у обследованных пациентов.

В первом клиническом наблюдении у второго сибса из дихориальной диамниотической двойни в неонатальном периоде диагностирован врожденный сепсис, вызванный стрептококком группы В, врожденная пневмония, которые характеризовались волнообразным течением. Приобретенная ЦМВ-инфекция обусловила проведение длительной этиотропной терапии ганцикловиром. Диагностированные повторные ателектазы легкого и бронхолегочная дисплазия увеличили длительность ИВЛ. ВЖК 2-й степени с двух сторон и кровоизлияние в мозжечок, диагностированные по данным НСГ и МРТ головного мозга, привели к формированию диффузной корково-подкорковой атрофии и обусловили развитие неврологического дефицита, трансформацию неонатальных судорог в структурную фокальную эпилепсию. Ретинопатия недоношенных 2-й степени явилась основной причиной нарушений зрения, выявленных при динамическом катамнестическом наблюдении.

Во втором клиническом наблюдении у первого сибса из дихориальной диамниотической двойни в неонатальном периоде диагностирована врожденная пневмония, которая разрешилась на 14-е сут. жизни; приобретенная ЦМВ-инфекция имела бессимптомное течение. Выявленные по данным НСГ проявления структурной незрелости разрешились в ПКВ 35 нед. По данным МРТ головного мозга в ПКВ 36 нед. отсутствовал церебральный дефект.

В ходе катамнестического наблюдения у первого обследованного пациента диагностированы выраженные неврологические нарушения в виде формирования атонически-астатической формы ДЦП, структурной фокальной эпилепсии, тяжелой задержки моторного и психоречевого развития, ЧАЗН, тогда как моторное и психоречевое развитие второго пациента соответствовало скорректированному возрасту, что является подтверждением высокой степени значимости влияния перинатальных факторов риска на формирование тяжелых неврологических исходов у глубоконедоношенных детей, что соответствует данным отечественных и зарубежных авторов [20, 22, 23].

ЗАКЛЮЧЕНИЕ

Таким образом, полученные результаты свидетельствуют о том, что недоношенность, экстремально низкая масса тела при рождении и низкая оценка по шкале Апгар не являются единственными факторами риска формирования неврологических нарушений.

Для развития тяжелого перинатального поражения ЦНС, формирования неблагоприятных неврологических

исходов и тяжелой задержки моторного и психоречевого развития у глубоконедоношенных детей необходимо сочетание нескольких значимых анте-, интра- и постнатальных факторов риска.

Прогноз неврологического исхода у глубоконедоношенного ребенка требует длительного динамического наблюдения и комплексного подхода с использованием клинико-инструментальных методов диагностики. Полученные результаты можно считать предварительными, требующими проведения дополнительных, более масштабных исследований.

Поступила / Received 11.01.2021
Поступила после рецензирования / Revised 25.01.2021
Принята в печать / Accepted 27.01.2021

Список литературы

1. Howson C.P., Kinney M.V., Lawn J.E. (ed.). Born Too Soon: The Global Action Report on Preterm Birth. World Health Organization. Geneva; 2012. 126 p. Available at: https://who.int/pmnch/media/news/2012/201204_borntoosoon-report.pdf.
2. Савельева Г.М., Сухих Г.Т., Серов В.Н., Радзинский В.Е. (ред.). *Акушерство: национальное руководство*. 2-е изд., перераб. и доп. М.: ГЭОТАР-Медиа; 2018. 1088 с. Режим доступа: https://www.rosmedlib.ru/book/ISBN9785970433652.html.
3. Иванов Д.О., Капустина О.Г., Мавропуло Т.К., Оболонский А.И., Сурков Д.Н. *Клинические рекомендации по оказанию медицинской помощи детям, родившимся в сроках гестации 22–27 недель*. 2016. 99 с. Режим доступа: http://www.raspm.ru/files/22-27.pdf.
4. Rogers E.E., Hintz S.R. Early neurodevelopmental outcomes of extremely preterm infants. *Semin Perinatol*. 2016;40(8):497–509. doi: 10.1053/j.semperi.2016.09.002.
5. Jiang H.Y., Xu L.L., Shao L., Xia R.M., Yu Z.H., Ling Z.X. et al. Maternal infection during pregnancy and risk of autism spectrum disorders: A systematic review and meta-analysis. *Brain Behav Immun*. 2016;58:165–172. doi: 10.1016/j.bbi.2016.06.005.
6. Gunkel J., de Vries L.S., Jongmans M., Koopman-Esseboom C., van Haastert I.C., Eijsermans M.C.J. et al. Outcome of Preterm Infants With Postnatal Cytomegalovirus Infection. *Pediatrics*. 2018;141(2):e20170635. doi: 10.1542/peds.2017-0635.
7. Demirkaya S.K., Demirkaya M., Yusufoğlu C., Akin E. Atomoxetine Use in Attention-Deficit/Hyperactivity Disorder and Comorbid Tic Disorder in Pediatric Autoimmune Neuropsychiatric Disorders Associated with Streptococcal Infections. *J Child Adolesc Psychopharmacol*. 2017;27(1):104–105. doi: 10.1089/cap.2016.0065.
8. Wang H.C., Lau C.I., Lin C.C., Chang A., Kao C.H. Group A Streptococcal Infections Are Associated With Increased Risk of Pediatric Neuropsychiatric Disorders: A Taiwanese Population-Based Cohort Study. *J Clin Psychiatry*. 2016;77(7):e848–854. doi: 10.4088/JCP.14m09728.
9. Savioli K., Rouse C., Susi A., Gorman G., Hisle-Gorman E. Suspected or known neonatal sepsis and neurodevelopmental delay by 5 years. *J Perinatol*. 2018;38(11):1573–1580. doi: 10.1038/s41372-018-0217-5.
10. Hentges C.R., Silveira R.C., Procianoy R.S., Carvalho C.G., Filipouski G.R., Fuentefria R.N. et al. Association of late-onset neonatal sepsis with late neurodevelopment in the first two years of life of preterm infants with very low birth weight. *J Pediatr (Rio J)*. 2014;90(1):50–57. doi: 10.1016/j.jped.2013.10.002.
11. Alshaikh B., Yusuf K., Sauve R. Neurodevelopmental outcomes of very low birth weight infants with neonatal sepsis: systematic review and meta-analysis. *J Perinatol*. 2013;33(7):558–564. doi: 10.1038/jp.2012.167.
12. Zelnik N., Konopnicki M., Bennett-Back O., Castel-Deutsch T., Tirosh E. Risk factors for epilepsy in children with cerebral palsy. *Eur J Paediatr Neurol*. 2010;14(1):67–72. doi: 10.1016/j.ejpn.2009.06.002.
13. Matsushita Y., Sakai Y., Torio M., Inoue H., Ochiai M., Yasuoka K. et al. Association of perinatal factors of epilepsy in very low birth weight infants, using a nationwide database in Japan. *J Perinatol*. 2019;39(11):1472–1479. doi: 10.1038/s41372-019-0494-7.
14. Jackson D.C., Lin J.J., Chambers K.L., Kessler-Jones A., Jones J.E., Hsu D.A. et al. Birth weight and cognition in children with epilepsy. *Epilepsia*. 2014;55(6):901–908. doi: 10.1111/epi.12622.
15. Falchi M., Palmas G., Pisano T., Meloni M., Gaspa G., Puddu M. et al. Incidence of epilepsy in extremely low-birthweight infants (<1,000 g): a population study of central and southern Sardinia. *Epilepsia*. 2009;50(S1):37–40. doi: 10.1111/j.1528-1167.2008.01968.x.
16. Vincer M.J., Allen A.C., Joseph K.S., Stinson D.A., Scott H., Wood E. Increasing prevalence of cerebral palsy among very preterm infants: a population-based study. *Pediatrics*. 2006;118(6):e1621–1626. doi: 10.1542/peds.2006-1522.
17. Pascal A., Govaert P., Oostra A., Naulaers G., Ortibus E., Van den Broeck C. Neurodevelopmental outcome in very preterm and very-low-birthweight infants born over the past decade: a meta-analytic review. *Dev Med Child Neurol*. 2018;60(4):342–355. doi: 10.1111/dmcn.13675.
18. Engan M., Vollsæter M., Øymar K., Markestad T., Eide G.E., Halvorsen T. et al. Comparison of physical activity and body composition in a cohort of children born extremely preterm or with extremely low birth weight to matched term-born controls: a follow-up study. *BMJ Paediatr Open*. 2019;3(1):e000481. doi: 10.1136/bmjpo-2019-000481.
19. Bolisetty S., Dhawan A., Abdel-Latif M., Bajuk B., Stack J., Lui K. et al. Intraventricular hemorrhage and neurodevelopmental outcomes in extreme preterm infants. *Pediatrics*. 2014;133(1):55–62. doi: 10.1542/peds.2013-0372.
20. Пальчик А.Б. Основные принципы неврологии развития. *Педиатр*. 2011;2(3):90–97. Режим доступа: https://cyberleninka.ru/article/n/osnovnye-printsipy-nevrologii-razvitiya/viewer.
21. Erić Ž., Konjević S. Proinflammatory cytokines in a newborn: a literature review. *Signa Vitae*. 2017;13(S4):10–13. Available at: https://researchgate.net/publication/320298790_Proinflammatory_cytokines_in_a_newborn_a_literature_review.
22. Дегтярева А.В., Михайлова О.В., Амирханова Д.Ю., Никитина И.В., Ушакова Л.В., Киртбая А.Р., Дегтярев Д.Н. Моторное и психо-предречевое развитие глубоконедоношенных детей, перенесших врожденную пневмонию и ранний неонатальный сепсис, в первые 12 месяцев скорригированного возраста. *Неонатология: новости, мнения, обучение*. 2019;7(4):18–26. doi: 10.24411/2308-2402-2019-14002.
23. Jarjour I.T. Neurodevelopmental outcome after extreme prematurity: a review of the literature. *Pediatr Neurol*. 2015;52(2):143–152. doi: 10.1016/j.pediatrneurol.2014.10.027.
24. Walsh S., Donnan J., Fortin Y., Sikora L., Morrissey A., Collins K., MacDonald D. A systematic review of the risks factors associated with the onset and natural progression of epilepsy. *Neurotoxicology*. 2017;61:64–77. doi: 10.1016/j.neuro.2016.03.011.
25. Spagnoli C., Falsaperla R., Deolmi M., Corsello G., Pisani F. Symptomatic seizures in preterm newborns: a review on clinical features and prognosis. *Ital J Pediatr*. 2018;44(1):115. doi: 10.1186/s13052-018-0573-y.

References

1. Howson C.P., Kinney M.V., Lawn J.E. (ed.). Born Too Soon: The Global Action Report on Preterm Birth. World Health Organization. Geneva; 2012. 126 p. Available at: https://who.int/pmnch/media/news/2012/201204_borntoosoon-report.pdf.
2. Saveleva G.M., Sukhikh G.T., Serov V.N., Radzinsky V.E. (ed.). *Obstetrics: national guide*. 2nd ed. Moscow: GEOTAR-Media; 2018. 1088. p. (In Russ.) Available at: https://rosmedlib.ru/book/ISBN9785970433652.html.
3. Ivanov D.O., Kapustina O.G., Mavropulo T.K., Obolonsky A.I., Surkov D.N. *Clinical recommendations for providing medical care to children born at 22–27 weeks gestation*. 2016. 99 p. (In Russ.) Available at: http://www.raspm.ru/files/22-27.pdf.
4. Rogers E.E., Hintz S.R. Early neurodevelopmental outcomes of extremely preterm infants. *Semin Perinatol*. 2016;40(8):497–509. doi: 10.1053/j.semperi.2016.09.002.
5. Jiang H.Y., Xu L.L., Shao L., Xia R.M., Yu Z.H., Ling Z.X. et al. Maternal infection during pregnancy and risk of autism spectrum disorders: A systematic review and meta-analysis. *Brain Behav Immun*. 2016;58:165–172. doi: 10.1016/j.bbi.2016.06.005.
6. Gunkel J., de Vries L.S., Jongmans M., Koopman-Esseboom C., van Haastert I.C., Eijsermans M.C.J. et al. Outcome of Preterm Infants With Postnatal Cytomegalovirus Infection. *Pediatrics*. 2018;141(2):e20170635. doi: 10.1542/peds.2017-0635.
7. Demirkaya S.K., Demirkaya M., Yusufoğlu C., Akin E. Atomoxetine Use in Attention-Deficit/Hyperactivity Disorder and Comorbid Tic Disorder in Pediatric Autoimmune Neuropsychiatric Disorders Associated with Streptococcal Infections. *J Child Adolesc Psychopharmacol*. 2017;27(1):104–105. doi: 10.1089/cap.2016.0065.
8. Wang H.C., Lau C.I., Lin C.C., Chang A., Kao C.H. Group A Streptococcal Infections Are Associated With Increased Risk of Pediatric Neuro-

psychiatric Disorders: A Taiwanese Population-Based Cohort Study. *J Clin Psychiatry*. 2016;77(7):e848–854. doi: 10.4088/JCP.14m09728.
9. Savioli K., Rouse C., Susi A., Gorman G., Hisle-Gorman E. Suspected or known neonatal sepsis and neurodevelopmental delay by 5 years. *J Perinatol*. 2018;38(11):1573–1580. doi: 10.1038/s41372-018-0217-5.
10. Hentges C.R., Silveira R.C., Procianoy R.S., Carvalho C.G., Filipouski G.R., Fuentefria R.N. et al. Association of late-onset neonatal sepsis with late neurodevelopment in the first two years of life of preterm infants with very low birth weight. *J Pediatr (Rio J)*. 2014;90(1):50–57. doi: 10.1016/j.jped.2013.10.002.
11. Alshaikh B., Yusuf K., Sauve R. Neurodevelopmental outcomes of very low birth weight infants with neonatal sepsis: systematic review and meta-analysis. *J Perinatol*. 2013;33(7):558–564. doi: 10.1038/jp.2012.167.
12. Zelnik N., Konopnicki M., Bennett-Back O., Castel-Deutsch T., Tirosh E. Risk factors for epilepsy in children with cerebral palsy. *Eur J Paediatr Neurol*. 2010;14(1):67–72. doi: 10.1016/j.ejpn.2009.06.002.
13. Matsushita Y., Sakai Y., Torio M., Inoue H., Ochiai M., Yasuoka K. et al. Association of perinatal factors of epilepsy in very low birth weight infants, using a nationwide database in Japan. *J Perinatol*. 2019;39(11):1472–1479. doi: 10.1038/s41372-019-0494-7.
14. Jackson D.C., Lin J.J., Chambers K.L., Kessler-Jones A., Jones J.E., Hsu D.A. et al. Birth weight and cognition in children with epilepsy. *Epilepsia*. 2014;55(6):901–908. doi: 10.1111/epi.12622.
15. Falchi M., Palmas G., Pisano T., Meloni M., Gaspa G., Puddu M. et al. Incidence of epilepsy in extremely low-birthweight infants (<1,000 g): a population study of central and southern Sardinia. *Epilepsia*. 2009;50(S1):37–40. doi: 10.1111/j.1528-1167.2008.01968.x.
16. Vincer M.J., Allen A.C., Joseph K.S., Stinson D.A., Scott H., Wood E. Increasing prevalence of cerebral palsy among very preterm infants: a population-based study. *Pediatrics*. 2006;118(6):e1621–1626. doi: 10.1542/peds.2006-1522.
17. Pascal A., Govaert P., Oostra A., Naulaers G., Ortibus E., Van den Broeck C. Neurodevelopmental outcome in very preterm and very-low-birthweight infants born over the past decade: a meta-analytic review. *Dev Med Child Neurol*. 2018;60(4):342–355. doi: 10.1111/dmcn.13675.
18. Engan M., Vollsæter M., Øymar K., Markestad T., Eide G.E., Halvorsen T. et al. Comparison of physical activity and body composition in a cohort of children born extremely preterm or with extremely low birth weight to matched term-born controls: a follow-up study. *BMJ Paediatr Open*. 2019;3(1):e000481. doi: 10.1136/bmjpo-2019-000481.
19. Bolisetty S., Dhawan A., Abdel-Latif M., Bajuk B., Stack J., Lui K. et al. Intraventricular hemorrhage and neurodevelopmental outcomes in extreme preterm infants. *Pediatrics*. 2014;133(1):55–62. doi: 10.1542/peds.2013-0372.
20. Palchik A.B. The basic principles of neurology of development. *Pediatr = Pediatrician*. 2011;2(3):90–97. (In Russ.) Available at: https://cyberleninka.ru/article/n/osnovnye-printsipy-nevrologii-razvitiya/viewer.
21. Erić Ź., Konjević S. Proinflammatory cytokines in a newborn: a literature review. *Signa Vitae*. 2017;13(S4):10–13. Available at: https://researchgate.net/publication/320298790_Proinflammatory_cytokines_in_a_newborn_a_literature_review.
22. Degtyareva A.V., Mikhailova O.V., Amirkhanova D.Yu., Nikitina I.V., Ushakova L.V., Kirtbaya A.R., Degtyarev D.N. Motor and psycho-pre-speech development of deeply premature children who have suffered from congenital pneumonia and early neonatal sepsis, in the first 12 months of the corrected age. *Neonatologiya: novosti, mneniya, obuchenie = Neonatology: News, Opinions, Training*. 2019;7(4):18–26. (In Russ.) doi: 10.24411/2308-2402-2019-14002.
23. Jarjour I.T. Neurodevelopmental outcome after extreme prematurity: a review of the literature. *Pediatr Neurol*. 2015;52(2):143–152. doi: 10.1016/j.pediatrneurol.2014.10.027.
24. Walsh S., Donnan J., Fortin Y., Sikora L., Morrissey A., Collins K., MacDonald D. A systematic review of the risks factors associated with the onset and natural progression of epilepsy. *Neurotoxicology*. 2017;61:64–77. doi: 10.1016/j.neuro.2016.03.011.
25. Spagnoli C., Falsaperla R., Deolmi M., Corsello G., Pisani F. Symptomatic seizures in preterm newborns: a review on clinical features and prognosis. *Ital J Pediatr*. 2018;44(1):115. doi: 10.1186/s13052-018-0573-y.

Информация об авторах:

Милованова Ольга Андреевна, д.м.н., профессор кафедры неврологии детского возраста, Российская медицинская академия непрерывного профессионального образования; 125993, Россия, Москва, ул. Баррикадная, д. 2/1, стр. 1; e-mail: olga_a_milovanova@mail.ru

Амирханова Дженнета Юнусовна, врач-невролог консультативно-педиатрического отделения отдела педиатрии Института неонатологии и педиатрии, Национальный медицинский исследовательский центр акушерства, гинекологии и перинатологии имени акад. В.И. Кулакова; 117997, Россия, Москва, ул. Академика Опарина, д. 4; e-mail:djenn83@mail.ru

Миронова Алена Константиновна, к.м.н., заведующая центром восстановительного лечения детей до 3 лет, родившихся с ОНМТ и ЭНМТ, Детская городская клиническая больница имени З.А. Башляевой; 125373, Россия, Москва, ул. Героев Панфиловцев, д. 28; ORCID: 0000-0002-7864-5090; e-mail: dr_mironova1985@mail.ru

Джуккаева Марьям Мусаевна, врач-неонатолог отделения патологии новорожденных детей №2 Института неонатологии и педиатрии, Национальный медицинский исследовательский центр акушерства, гинекологии и перинатологии имени акад. В.И. Кулакова; 117997, Россия, Москва, ул. Академика Опарина, д. 4; e-mail: Mariam.dj2015@yandex.ru

Комиссарова Ольга Андреевна, магистр 1-го курса, кафедра социально-дифференциальной психологии, Российский университет дружбы народов; 117198, Россия, Москва, ул. Миклухо-Маклая, д. 6

Авакян Георгий Гагикович, к.м.н., доцент кафедры неврологии, нейрохирургии и медицинской генетики, Российский национальный исследовательский медицинский университет имени Н.И. Пирогова; 117997, Россия, Москва, ул. Островитянова, д. 1

Information about the authors:

Olga A. Milovanova, Dr. of Sci. (Med.), Professor, Professor of the Department of Pediatric Neurology, Russian Medical Academy of Continuous Professional Education; 2/1, Bldg. 1, Barrikadnaya St., Moscow, 125993, Russia; 2/1, Bldg. 1, Barrikadnaya St., Moscow, 125993, Russia; ORCID: 0000-0002-6260-6193; e-mail: olga_a_milovanova@mail.ru

Dzhenneta Y. Amirkhanova, Neurologist of the Pediatric Advisory Department of the Department of Pediatrics of the Institute of Neonatology and Pediatrics of the National Medical Research Center of Obstetrics, Gynecology and Perinatology named after Academician V.I. Kulakov; 4 Academician Oparin St., Moscow, 117997, Russia; e-mail: djenn83@mail.ru

Alyona K. Mironova, Cand. of Sci. (Med.), Head of the Center for Rehabilitation Treatment of Children under 3 years old, Bashlyaeva City Children's Clinical Hospital of the Department of Healthcare of Moscow; 28, Geroev Panfilovtsev St., Moscow, 125373, Russia; ORCID: 0000-0002-7864-5090; e-mail: dr_mironova1985@mail.ru

Maryam M. Dzhukkayeva, Neonatologist of the Department of Pathology of Newborn Children No. 2 of the Institute of Neonatology and Pediatrics of the National Medical Research Center of Obstetrics, Gynecology and Perinatology named after Academician V.I. Kulakov; 4, Academician Oparin St., Moscow, 117997, Russia; e-mail: Mariam.dj2015@yandex.ru

Olga A. Komissarova, Master of Arts, 1st year, Department of Social and Differential Psychology, Russia Peoples' Friendship University of Russia; 6, Miklukho-Maklai St., Moscow, 117198, Russia

Georgii G. Avakyan, Cand. of Sci. (Med.), Associate Professor, Department of Neurology, Neurosurgery and Medical Genetics, Pirogov Russian National Research Medical University; 1, Ostrovityanov St., Moscow, 117997, Russia