BY-NC-ND

doi: 10.21518/2079-701X-2021-6-100-104

Краткое сообщение / Short report

Аллергология

Применение элиминационных средств в комплексной терапии хронических риносинуситов, ассоциированных с аллергическим ринитом

А.Ю. Овчинников, ORCID: 0000-0002-7262-1151, lorent1@mail.ru
Н.А. Мирошниченко✉, ORCID: 0000-0003-4213-6435, mirnino@yandex.ru
Н.П. Джимшелейшвили, ORCID: 0000-0002-5502-569X, npjent@gmail.com
В.А. Симсова, ORCID: 0000-0002-9099-711X, vika.simsova@gmail.com
Ю.О. Николаева, ORCID: 0000-0001-7930-8259, yu.o.nikolaeva@gmail.com
Московский государственный медико-стоматологический университет имени А.И. Евдокимова; 127473, Россия, Москва, ул. Делегатская, д. 20, стр. 1

Резюме
Аллергический ринит (АР) и хронический риносинусит (ХР) могут быть диагностированы как самостоятельная или сочетанная патологии, а также как возможное осложнение друг друга.
Аллергический ринит – заболевание, которое характеризуется IgE-опосредованным воспалением слизистой оболочки полости носа и наличием ежедневно проявляющихся более часа и хотя бы двух из далее перечисленных симптомов: обструкция носа, ринорея, чихание, зуд в полости носа. Изучение механизмов развития заболевания создает основу для рациональной терапии, а не только для снятия симптомов заболевания. Мы рассмотрели использование элиминационной терапии при ХР, ассоциированном с АР. Данный вид лечения доступен всем категориям пациентов, в т. ч. детям и беременным женщинам на любом сроке гестации. На базе кафедры оториноларингологии МГМСУ им. А. И. Евдокимова в 2019–2020 гг. было проведено клиническое исследование, которое показало, что такая комбинация изотонического солевого раствора и антисептика приводит к улучшению состояния пациентов и ускоряет выздоровление.
В процессе наблюдения 36 пациентов: у 35 из них достигли клинического излечения, 1 пациентке потребовалось назначение антибактериальной терапии в связи с развитием симптомов гнойного синусита. Результаты указывают на выраженное преимущество лечения в комбинации с элиминационными препаратами, что выражалось в уменьшении проявления симптомов уже в течение первой недели лечения, полный их регресс был отмечен на 30-й день применения препарата.

Ключевые слова: аллергия, оториноларингология, хронический риносинусит, аллергический ринит, элиминационные средства

Для цитирования: Овчинников А.Ю., Мирошниченко Н.А., Джимшелейшвили Н.П., Симсова В.А., Николаева Ю.О. Применение элиминационных средств в комплексной терапии хронических риносинуситов, ассоциированных с аллергическим ринитом. *Медицинский совет.* 2021;(6):100–104. doi: 10.21518/2079-701X-2021-6-100-104.

Конфликт интересов: авторы заявляют об отсутствии конфликта интересов.

Elimination agents as part of combination therapy of chronic rhinosinusitis associated with allergic rhinitis

Andrey Yu. Ovchinnikov, ORCID: 0000-0002-7262-1151, lorent1@mail.ru
Nina A. Miroshnichenko✉, ORCID: 0000-0003-4213-6435, mirnino@yandex.ru
Nata P. Jimsheleishvili, ORCID: 0000-0002-5502-569X, npjent@gmail.com
Viktoriya A. Simsova, ORCID: 0000-0002-9099-711X, vika.simsova@gmail.com
Yulia O. Nikolaeva, ORCID: 0000-0001-7930-8259, yu.o.nikolaeva@gmail.com
Yevdokimov Moscow State University of Medicine and Dentistry; 20, Bldg. 1, Delegatskaya St., Moscow, 127473, Russia

Abstract
Allergic rhinitis (AR) and chronic rhinosinusitis (CR) can be diagnosed as an independent or combined pathology, as well as a possible complication of each other.
Allergic rhinitis is a disease characterized by IgE-mediated inflammation of the nasal mucosa and the presence of daily manifestations of more than one hour and at least two of the following symptoms: nasal obstruction, rhinorrhea, sneezing, nasal itching. The frequency of psychosomatic disorders is quite high and ranges in the population. Studying the mechanisms of disease development provides the basis for rational therapy, not just symptom relief. We have considered the use of elimination therapy for CR associated with AR. This type of treatment is available to all categories of patients, including children and pregnant women at any gestational age. On the basis of the Department of Otorhinolaryngology of A. I. Evdokimov Moscow State Medical University in 2019–2020, a clinical study was conducted, which showed that such a combination of isotonic saline solution and antiseptic leads to improvement of patients and accelerates the recovery.

© Овчинников А.Ю., Мирошниченко Н.А., Джимшелейшвили Н.П., Симсова В.А., Николаева Ю.О., 2021

In the process of monitoring 36 patients: in 35 of them achieved clinical cure, 1 patient required the appointment of antibiotic therapy due to the development of symptoms of purulent sinusitis. The results indicate a pronounced advantage of treatment in combination with elimination drugs, which was expressed in a reduction of symptoms during the first week of treatment, their complete regression was noted on the 30th day of use of the drug.
Thus, chronic rhinosinusitis and allergic rhinitis are an important medical and social problem, and treatment of such patients requires only an integrated approach with obligatory consideration of the pathogenesis of the disease.

Keywords: allergy, otorhinolaryngology, chronic rhinosinusitis, allergic rhinitis, sinusitis, elimination agents

For citation: Ovchinnikov A.Yu., Miroshnichenko N.A., Jimsheleishvili N.P., Simsova V.A., Nikolaeva Yu.O. Elimination agents as part of combination therapy of chronic rhinosinusitis associated with allergic rhinitis. *Meditsinskiy sovet = Medical Council.* 2021;(6):100–104. (In Russ.) doi: 10.21518/2079-701X-2021-6-100-104.

Conflict of interest: the authors declare no conflict of interest.

ВВЕДЕНИЕ

Аллергический ринит (АР) и хронический риносинусит (ХР) являются наиболее часто встречаемыми заболеваниями среди остальных ЛОР-патологий [1, с. 124–126]. Они могут быть диагностированы как самостоятельная или сочетанная патологии, а также как возможное осложнение друг друга. В последние годы проблема АР и ХР становится одной из актуальных, и это связано с неуклонным ростом заболеваемости, о чем свидетельствуют данные проводимых исследований. Так, в России за последние пару лет чистота встречаемости АР и Хр возросла в 6–7 и 1–2 раза соответственно, в других экономически развитых странах эта цифра приближается к 50–55% и 2–7%. Для решения данной проблемы целесообразно использовать современные и эффективные схемы лечения АР и ХР, которые учитывают этиологию, патогенез и клиническую картину каждого отельного случая выявленной патологии [2, 3].

ФАКТОРЫ РИСКА И МЕХАНИЗМЫ РАЗВИТИЯ АЛЛЕРГИЧЕСКОГО РИНИТА

Аллергический ринит – заболевание, которое характеризуется IgE-опосредованным воспалением слизистой оболочки полости носа (под действием аллергенов) и наличием ежедневно проявляющихся более часа и хотя бы двух из далее перечисленных симптомов: обструкция носа, ринорея, чихание, зуд в полости носа [4]. АР может быть как изолированной патологией, так и сочетаться с другими заболеваниями, такими как аллергический конъюнктивит, атопический дерматит, бронхиальная астма, хронический средний отит, хронический синусит [5]. Развитию аллергии способствуют комплексные факторы, такие как генетическая предрасположенность, факторы внешней среды, а также состояние здоровья конкретных органов и организма пациента в целом. Основными этиологическими факторами АР являются пыльца растений, аллергены клещей домашней пыли (видов Dermatophagoides pteronyssinus и Dermatophagoides farinae), эпидермальные аллергены (кошки, собаки, лошади и т.д.), реже – библиотечной пыли, плесневых грибков, тараканов [6–8].

Беременные женщины занимают важную часть среди пациентов, страдающих аллергическим ринитом и хроническими синуситами. Часть авторов считают, что появление или обострение этих состояний может быть связано с беременностью [9], другие же занимают противоположную позицию, подтверждая ее тем, что во время гестации не происходит постоянного изменения уровня сывороточного IgE [10, 11]. Возможно просто совпадение периодов наиболее частого наступления беременности и пикового возраста манифестации проявлений аллергического ринита. Однако развитие гнойного синусита или обострение хронического синусита на фоне аллергического ринита и беременности возрастают в 6 раз, и по крайней мере у половины из заболевших женщин симптомы, патогномоничные для гнойного синусита, оказываются стерты или вовсе отсутствуют [12–14]. Поэтому, когда на приеме находится пациентка с отягощенным анамнезом по лор-патологии и текущими жалобами, стоит иметь в виду возможность развития не только синусита, но и его осложнений при отсутствии своевременно поставленного верного диагноза и начатого лечения.

Как было сказано ранее, АР по механизму развития относится к аллергическим реакциям немедленного типа. Попадая в организм, аллерген фрагментируется в антигенпрезентирующих клетках до упрощенных пептидов, которые затем представляются этими клетками Т-клеткам-помощникам (Th2-клеткам). Th^2-клетки, в свою очередь, активизируясь, продуцируют ряд лимфокинов, в частности интерлейкин-4 (ИЛ-4) (и/или альтернативную молекулу ИЛ-13), ИЛ-5, -6, -10, а также экспрессируют на своей поверхности лиганд для CD40 (CD40L или CD154), что обеспечивает необходимый сигнал для клетки к индукции синтеза IgE [6]. Образовавшийся аллерген-специфический IgE фиксируется на имеющих к ним очень высокое сродство специализированных рецепторах FcεRI, расположенных на тучных клетках слизистых оболочек и соединительной ткани и базофилах, а также низкоаффинных FcεRII, экспрессирующихся на поверхности В-лимфоцитов, моноцитов, эозинофилов и, возможно, Т-лимфоцитов. При повторном поступлении аллерген связывается IgE-антителами, что вызывает цепь биохимических превращений мембранных липидов (патохимическую фазу), следствием которых является секреция медиаторов, таких как гистамин, метаболиты арахидоновой кислоты (простагландина D2, сульфидопептидные лейкотриены C4, D4, E4), фактора активации тромбоцитов, активация плазменных кининов. Медиаторы, возбуждая рецепторы органов-мишеней, индуцируют патофизиологическую фазу атопической реакции: повышение сосудистой проницаемости и отек ткани, сокращение гладкой мускулатуры, гиперсекрецию слизистых желез, раз-

Рисунок 1. Передняя риноскопия
Figure 1. Anterior rhinoscopy

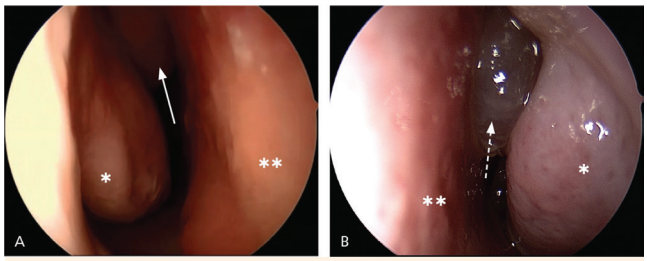

А. Полость носа без патологий. В. Полость носа с клиникой АР и полипом (нижняя носовая раковина (одиночная звездочка), носовая перегородка (двойная звездочка), средняя носовая раковина (стрелка) и носовой полип (пунктирная стрелка))

дражение периферических нервных окончаний. Эти изменения составляют основу быстрой (ранней) фазы аллергической реакции, развивающейся в течение первых минут после действия аллергена (симптомы: зуд, чихание, водянистые выделения из носа) [15]. Подготовка миграции клеток из сосудов в ткань обеспечивается изменением кровотока в микрососудах и экспрессией молекул клеточной адгезии на эндотелии и лейкоцитах. Последовательное участие в процессе молекул адгезии и хемокинов приводит к инфильтрации тканей базофилами, эозинофилами, Т-лимфоцитами, тучными клетками, клетками Лангерганса. После активации они также секретируют проаллергические (провоспалительные) медиаторы, что формирует позднюю (или отсроченную) фазу аллергической реакции (через 4–6 ч, симптомы: заложенность носа, назальная гиперреактивность, аносмия) [16].

Для накопления в ткани лимфоцитов требуется довольно продолжительное время, поэтому цитокины Т-лимфоцитов (Th^2-профиля) вовлекаются в процесс поддержания аллергического воспаления только на заключительных этапах [16]. Принято считать, что изменения в клеточном составе за счет поступления эозинофилов, базофилов, Th2-клеток и поддержания активности тучных клеток во время поздней фазы аллергического ответа имеют отношение к сдвигу общей реактивности слизистой оболочки носа [17]. На таком измененном фоне последующие воздействия аллергена вызывают более выраженные клинические симптомы, и, в свою очередь, это способствует быстрому развитию и прогрессированию ХР [17, 18] (*рис. 1*).

ОСОБЕННОСТИ ЛЕЧЕНИЯ

Длительное течение заболевания, несомненно, оказывает влияние на социальную жизнь пациента: на учебу, работу, эмоциональное состояние, т. е. отражается на качестве жизни [19]. С этой точки зрения медицинское определение «качество жизни» – это субъективное восприятие человеком различных факторов, связанных с его здоровьем, т. е. физическим, психическим и социальным благополучием. Однако тяжесть заболевания не всегда взаимосвязана с оценкой своего качества жизни больным. По данным ВОЗ, 30–50% пациентов, обратившихся за медицинской помощью в поликлиники с соматическими проблемами, нуждаются преимущественно в психотерапевтической помощи. Частота психосоматических расстройств достаточно высока и колеблется в населении от 15 до 50%, а среди пациентов первичной практики – от 30 до 57% [20].

Изучение механизмов развития заболевания создает основу для рациональной терапии, а не только для снятия симптомов заболевания.

Схемы лечения для АР и ХР несколько отличаются, однако включают в себя назначение интраназальных глюкокортикостероидов и элиминационной (ирригационной) терапии. Использование ИНГКС имеет свои ограничения в комплексном лечении пациентов среди разных групп населения. Несмотря на высокую эффективность при низкой опасности данного класса препаратов, женщина во время беременности, услышав слова «стероиды», «гормональные препараты», будет стремиться избежать такого подхода в лечении и искать альтернативные варианты.

Мы хотели бы подробнее рассмотреть использование элиминационной терапии при ХР, ассоциированном с АР. Основная масса аллергенов, поступающих с воздухом, задерживается в полости носа, поэтому важной составляющей лечения является элиминация аллергена со слизистых полости носа [21–23]. К сожалению, она не может рассматриваться как решение всех проблем, однако в части случаев снижает частоту развития осложнений, позволяет избежать более агрессивной терапии или улучшает качество жизни больных. Данный вид лечения доступен всем категориям пациентов, в т. ч. детям и беременным женщинам на любом сроке гестации [24]. Одним из препаратов выбора является спрей назальный Ринорин.

Ринорин представляет собой изотонический солевой раствор, который способствует увлажнению и поддержанию нормального физиологического состояния слизистой оболочки полости носа. Ринорин способствует удалению вирусов, бактерий, аллергенов, аэрополлютантов со слизистой оболочки полости носа, уменьшению проявлений местного воспалительного процесса. Оказывает антисептическое действие за счет входящего в состав бензалкония хлорида. На 1 мл раствора приходится: натрия хлорид 7,72 мг, калия хлорид 0,42 мг, кальция хлорид 0,16 мг, бензалкония хлорид 0,1 мг, гидроксид натрия, соляная кислота (для обеспечения pH и стабилизации), вода очищенная [25].

После применения Ринорина повышается терапевтическая эффективность лекарственных средств, применяемых интраназально. Препарат также способствует разжижению густой слизи.

На базе кафедры оториноларингологии МГМСУ им. А.И. Евдокимова в 2019–2020 гг. было проведено клиническое исследование, которое показало, что такая комбинация изотонического солевого раствора и антисептика приводит к улучшению состояния пациентов и ускоряет выздоровление.

Данный препарат был рекомендован группе пациентов, которая состояла из 36 человек с обострением хронического риносинусита и аллергического ринита, к применению на протяжении одного месяца с момента постановки диагноза и начала комплексного лечения. Среди пациентов было 30 человек – мужчины и женщины в возрасте от 18 до 65 лет (без тяжелой сопутствующей патологии), а также

были включены 6 беременных женщин (4 – во втором триместре, 2 – в третьем). Основными критериями анализа эффективности лечения были жалобы пациентов: заложенность носа, ринорея, чихание, слезотечение, зуд в полости носа (*рис. 2*).

В процессе наблюдения 35 из них достигли клинического излечения, 1 пациентке потребовалось назначение антибактериальной терапии в связи с развитием симптомов гнойного синусита.

Результаты указывают на выраженное преимущество лечения в комбинации с Ринорином, что выражалось в уменьшении проявления симптомов уже в течение первой недели лечения, полный их регресс был отмечен на 30-й день применения препарата. Стоит отметить оказанное положительное влияние на психоэмоциональное состояние пациентов.

ВЫВОДЫ

Лечение больных с аллергическим ринитом, осложненным синуситом, должно иметь персонифицированный подход к каждому пациенту. К сожалению, это удается не всегда, однако использование препарата Ринорин показывает значительное улучшение качества жизни пациентов при комплексном лечении.

Рисунок 2. Графическое изображение оценки тяжести симптомов во время комплексного лечения с применением препарата Ринорин

Figure 2. Pictorial representation of the assessment of symptom severity during combination therapy including Rinorin

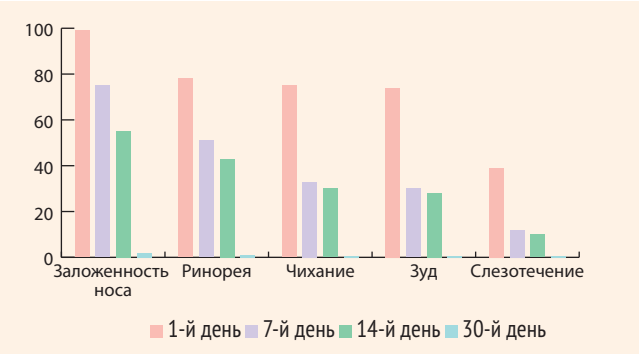

Таким образом, хронический риносинусит и аллергический ринит являются важной медико-социальной проблемой, и лечение таких пациентов требует исключительно комплексного подхода с обязательным учетом патогенеза заболевания.

Поступила / Received 10.02.2021
Поступила после рецензирования / Revised 26.02.2021
Принята в печать / Accepted 10.03.2021

Список литературы

1. Хаитов Р.М., Ильина Н.И. *Аллергология. Федеральные клинические рекомендации*. М.: Фармарус Принт Медиа; 2014. 126 с. Режим доступа: https://nrcii.ru/docs/allerg_klinrek.pdf.
2. Hermelingmeier K.E., Weber R.K., Hellmich M., Heubach C.P., Mösges R. Nasal irrigation as an adjunctive treatment in allergic rhinitis: a systematic review and meta-analysis. *Am J Rhinol Allergy*. 2012;26(5):e119-e125. doi: 10.2500/ajra.2012.26.3787.
3. Keles N., Ilicali C., Deger K. The effects of different levels of air pollution on atopy and symptoms of allergic rhinitis. *Am J Rhinol*. 1999;13(3):185–90. doi: 10.2500/105065899781389731.
4. Ray N.F., Baraniuk J.N., Thamer M., Rinehart C.S., Gergen P.J., Kaliner M. Healthcare expenditures for sinusitis in 1996: Contributions of asthma, rhinitis, and other airway disorders. *J Allergy Clin Immunol*. 1999;103(3):408–414. doi: 10.1016/s0091-6749(99)70464-1.
5. Anand V.K. Epidemiology and economic impact of rhinosinusitis. *Ann Otol Rhinol Laryngol Suppl*. 2004;193:3–5. doi: 10.1177/00034894041130S502.
6. Brozek J.L., Bousquet J., Baena-Cagnani C.E., Bonini S., Canonica G.W., Casale T.B. et al. Allergic rhinitis and its impact on asthma (ARIA) guidelines: 2010 revision. *J Allergy Clin Immunol*. 2010;126(3):466–476. doi: 10.1016/j.jaci.2010.06.047.
7. Sheikh A., Hurwitz B., Nurmatov U., van Schayck C.P. House dust mite avoidance measures for perennial allergic rhinitis. *Cochrane Database Syst Rev*. 2010;(7):CD001563. doi: 10.1002/14651858.CD001563.pub3.
8. Wood R.A., Johnson E.F., van Natta M.L., Chen P.H., Eggleston P.A. A placebo-controlled trial of a HEPA air cleaner in the treatment of cat allergy. *Am J Respir Crit Care Med*. 1998;158(1):115–120. doi: 10.1164/ajrccm.158.1.9712110.
9. Foxen E.H., Preston T.D., Lack J.A. The assessment of nasal air-flow: A review of past and present methods. *J Laryngol Otol*. 1971;85(8):811–825. doi: 10.1017/s0022215100074107.
10. Kilburn S., Lasserson T.J., McKean M. Pet allergen control measures for allergic asthma in children and adults. *Cochrane Database Syst Rev*. 2003;(1):CD002989. doi: 10.1002/14651858.CD002989.
11. Asarnoj A., Hamsten C., Waden K., Lupinek C., Andersson N., Kull I. et al. Sensitization to cat and dog allergen molecules in childhood and prediction of symptoms of cat and dog allergy in adolescence: A BAMSE/MeDALL study. *J Allergy Clin Immunol*. 2016;137(3):813–821. doi: 10.1016/j.jaci.2015.09.052.
12. Falkoff R. Maternal immunologic changes during pregnancy: a critical appraisal. *Clin Rev All*. 1987;5(4):287–300. Available at: https://pubmed.ncbi.nlm.nih.gov/3319121.
13. Greer F.R., Sicherer S.H., Burks A.W. American Academy of Pediatrics Committee on Nutrition; American Academy of Pediatrics Section on Allergy and Immunology. Effects of early nutritional interventions on the development of atopic disease in infants and children: the role of maternal dietary restriction, breastfeeding, timing of introduction of complementary foods, and hydrolyzed formulas. *Pediatrics*. 2008;121(1):183–191. doi: 10.1542/peds.2007-3022.
14. Incaudo G.A. Diagnosis and treatment of allergic rhinitis and sinusitis during pregnancy and lactation. *Clin Rev Allergy Immunol*. 2004;27(2):159–177. doi: 10.1385/CRIAI:27:2:159.
15. Brożek J.L., Bousquet J., Agache I., Agarwal A., Bachert C., Bosnic-Anticevich S. et al. Allergic Rhinitis and its Impact on Asthma (ARIA) Guidelines – 2016 Revision. *J Allergy Clin Immunol*. 2017;40(4):950–958. doi: 10.1016/j.jaci.2017.03.050.
16. Simons E.F. Advances in H_1-antihistamines. *New Engl J Med*. 2004;351(21):2203–2217. doi: 10.1056/NEJMra033121.
17. Scheid D.C., Hamm R.M. Acute bacterial rhinosinusitis in adults: part I. Evaluation. *Am Fam Physician*. 2004;70(9):1685–1692. Available at: https://aafp.org/afp/2004/1101/p1685.html.
18. Smith K.A., Orlandi R.R., Rudmik L. Cost of adult chronic rhinosinusitis: a systematic review. *Laryngoscope*. 2015;125(7):1547–1556. doi: 10.1002/lary.25180.
19. Nocon A., Booth T. The social impact of asthma. *Fam Pract*. 1991;8(1):37–41. doi: 10.1093/fampra/8.1.37.
20. Смулевич А.Б. (ред.). *Психосоматические расстройства в клинической практике*. М.: МЕДпресс-информ; 2019. 776 с. Режим доступа: https://medknigaservis.ru/wp-content/uploads/2020/02/NF0016458.files_.pdf.
21. Bachmann G., Hommel G., Michel O. Effect of irrigation of the nose with isotonic salt solution on adult patients with chronic paranasal sinus disease. *Eur Arch Otorhinolaryngol*. 2000;257(10):537–541. doi: 10.1007/s004050000271.
22. Chong L.Y., Head K., Hopkins C., Philpott C., Glew S., Scadding G. et al. Saline irrigation for chronic rhinosinusitis. *Cochrane Database Syst Rev*. 2016;(4):CD011995. doi: 10.1002/14651858.CD011995.pub2.
23. Pynnonen M.A., Mukerji S.S., Kim H.M., Adams M.E., Terrell J.E. Nasal saline for chronic sinonasal symptoms: a randomized controlled trial. *Arch Otolaryngol Head Neck Surg*. 2007;133(11):1115–1120. doi: 10.1001/archotol.133.11.1115.
24. Kramer M.S., Matush L., Vanilovich I., Platt R., Bogdanovich N., Sevkovskaya Z. et al. Effect of prolonged and exclusive breast feeding on risk of allergy and asthma: cluster randomised trial. *BMJ*. 2007;335(7624):815. doi: 10.1136/bmj.39304.464016.AE.
25. Солдатский Ю.Л., Онуфриева Е.К., Гаспарян С.Ф., Стеклов А.М., Щепин Н.В., Попова С.Н. Эффективность препарата ринорин в комплексном лечении хронического аденоидита у детей. *Вестник оториноларингологии*. 2013;78(2):65–68. Режим доступа: https://mediasphera.ru/issues/vestnik-otorinolaringologii/2013/2/030042-46682013216.

References

1. Haitov R.M., Il'ina N.I. *Allergology. Federal clinical guidelines*. Moscow; Farmarus Print Media; 2014. 126 p. (In Russ.) Available at: https://nrcii.ru/docs/allerg_klinrek.pdf.
2. Hermelingmeier K.E., Weber R.K., Hellmich M., Heubach C.P., Mösges R. Nasal irrigation as an adjunctive treatment in allergic rhinitis: a systematic review and meta-analysis. *Am J Rhinol Allergy*. 2012;26(5):e119-e125. doi: 10.2500/ajra.2012.26.3787.
3. Keles N., Ilicali C., Deger K. The effects of different levels of air pollution on atopy and symptoms of allergic rhinitis. *Am J Rhinol*. 1999;13(3):185–90. doi: 10.2500/105065899781389731.
4. Ray N.F., Baraniuk J.N., Thamer M., Rinehart C.S., Gergen P.J., Kaliner M. Healthcare expenditures for sinusitis in 1996: Contributions of asthma, rhinitis, and other airway disorders. *J Allergy Clin Immunol*. 1999;103(3):408–414. doi: 10.1016/s0091-6749(99)70464-1.
5. Anand V.K. Epidemiology and economic impact of rhinosinusitis. *Ann Otol Rhinol Laryngol Suppl*. 2004;193:3–5. doi: 10.1177/00034894041130S502.
6. Brozek J.L., Bousquet J., Baena-Cagnani C.E., Bonini S., Canonica G.W., Casale T.B. et al. Allergic rhinitis and its impact on asthma (ARIA) guidelines: 2010 revision. *J Allergy Clin Immunol*. 2010;126(3):466–476. doi: 10.1016/j.jaci.2010.06.047.
7. Sheikh A., Hurwitz B., Nurmatov U., van Schayck C.P. House dust mite avoidance measures for perennial allergic rhinitis. *Cochrane Database Syst Rev*. 2010;(7):CD001563. doi: 10.1002/14651858.CD001563.pub3.
8. Wood R.A., Johnson E.F., van Natta M.L., Chen P.H., Eggleston P.A. A placebo-controlled trial of a HEPA air cleaner in the treatment of cat allergy. *Am J Respir Crit Care Med*. 1998;158(1):115–120. doi: 10.1164/ajrccm.158.1.9712110.
9. Foxen E.H., Preston T.D., Lack J.A. The assessment of nasal air-flow: A review of past and present methods. *J Laryngol Otol*. 1971;85(8):811–825. doi: 10.1017/s0022215100074107.
10. Kilburn S., Lasserson T.J., McKean M. Pet allergen control measures for allergic asthma in children and adults. *Cochrane Database Syst Rev*. 2003;(1):CD002989. doi: 10.1002/14651858.CD002989.
11. Asarnoj A., Hamsten C., Waden K., Lupinek C., Andersson N., Kull I. et al. Sensitization to cat and dog allergen molecules in childhood and prediction of symptoms of cat and dog allergy in adolescence: A BAMSE/MeDALL study. *J Allergy Clin Immunol*. 2016;137(3):813–821. doi: 10.1016/j.jaci.2015.09.052.
12. Falkoff R. Maternal immunologic changes during pregnancy: a critical appraisal. *Clin Rev All*. 1987;5(4):287–300. Available at: https://pubmed.ncbi.nlm.nih.gov/3319121.
13. Greer F.R., Sicherer S.H., Burks A.W. American Academy of Pediatrics Committee on Nutrition; American Academy of Pediatrics Section on Allergy and Immunology. Effects of early nutritional interventions on the development of atopic disease in infants and children: the role of maternal dietary restriction, breastfeeding, timing of introduction of complementary foods, and hydrolyzed formulas. *Pediatrics*. 2008;121(1):183–191. doi: 10.1542/peds.2007-3022.
14. Incaudo G.A. Diagnosis and treatment of allergic rhinitis and sinusitis during pregnancy and lactation. *Clin Rev Allergy Immunol*. 2004;27(2):159–177. doi: 10.1385/CRIAI:27:2:159.
15. Brożek J.L., Bousquet J., Agache I., Agarwal A., Bachert C., Bosnic-Anticevich S. et al. Allergic Rhinitis and its Impact on Asthma (ARIA) Guidelines – 2016 Revision. *J Allergy Clin Immunol*. 2017;40(4):950–958. doi: 10.1016/j.jaci.2017.03.050.
16. Simons E.F. Advances in H_1-antihistamines. *New Engl J Med*. 2004;351(21):2203–2217. doi: 10.1056/NEJMra033121.
17. Scheid D.C., Hamm R.M. Acute bacterial rhinosinusitis in adults: part I. Evaluation. *Am Fam Physician*. 2004;70(9):1685–1692. Available at: https://aafp.org/afp/2004/1101/p1685.html.
18. Smith K.A., Orlandi R.R., Rudmik L. Cost of adult chronic rhinosinusitis: a systematic review. *Laryngoscope*. 2015;125(7):1547–1556. doi: 10.1002/lary.25180.
19. Nocon A., Booth T. The social impact of asthma. *Fam Pract*. 1991;8(1):37–41. doi: 10.1093/fampra/8.1.37.
20. Smulevich A.B. (ed.). *Psychosomatic disorders in clinical practice*. Moscow: MEDpress-inform; 2019. 776 p. (In Russ.) Available at: https://medknigaservis.ru/wp-content/uploads/2020/02/NF0016458.files_.pdf.
21. Bachmann G., Hommel G., Michel O. Effect of irrigation of the nose with isotonic salt solution on adult patients with chronic paranasal sinus disease. *Eur Arch Otorhinolaryngol*. 2000;257(10):537–541. doi: 10.1007/s004050000271.
22. Chong L.Y., Head K., Hopkins C., Philpott C., Glew S., Scadding G. et al. Saline irrigation for chronic rhinosinusitis. *Cochrane Database Syst Rev*. 2016;(4):CD011995. doi: 10.1002/14651858.CD011995.pub2.
23. Pynnonen M.A., Mukerji S.S., Kim H.M., Adams M.E., Terrell J.E. Nasal saline for chronic sinonasal symptoms: a randomized controlled trial. *Arch Otolaryngol Head Neck Surg*. 2007;133(11):1115–1120. doi: 10.1001/archotol.133.11.1115.
24. Kramer M.S., Matush L., Vanilovich I., Platt R., Bogdanovich N., Sevkovskaya Z. et al. Effect of prolonged and exclusive breast feeding on risk of allergy and asthma: cluster randomised trial. *BMJ*. 2007;335(7624):815. doi: 10.1136/bmj.39304.464016.AE.
25. Soldatskii Iu.L., Onufrieva E.K., Gasparian S.F., Steklov A.M., Shchepin N.V., Popova S.N. The effectiveness of rinorin introduced in the combined treatment of chronic adenoiditis in children. *Vestnik otorinolaringologii = Bulletin of Otorhinolaryngology*. 2013;78(2):65–68. (In Russ.) Available at: https://mediasphera.ru/issues/vestnik-otorinolaringologii/2013/2/030042-46682013216.

Информация об авторах:

Овчинников Андрей Юрьевич, д.м.н., профессор, заведующий кафедрой оториноларингологии, Московский государственный медико-стоматологический университет имени А.И. Евдокимова; 127473, Россия, Москва, ул. Делегатская, д. 20, стр. 1; lorent1@mail.ru

Мирошниченко Нина Александровна, д.м.н., профессор кафедры оториноларингологии, Московский государственный медико-стоматологический университет имени А.И. Евдокимова; 127473, Россия, Москва, ул. Делегатская, д. 20, стр. 1; mirnino@yandex.ru

Джимшелейшвили Ната Паатовна, аспирант кафедры оториноларингологии, Московский государственный медико-стоматологический университет имени А.И. Евдокимова; 127473, Россия, Москва, ул. Делегатская, д. 20, стр. 1; npjent@gmail.com

Симсова Виктория Александровна, аспирант кафедры оториноларингологии, Московский государственный медико-стоматологический университет имени А.И. Евдокимова; 127473, Россия, Москва, ул. Делегатская, д. 20, стр. 1; vika.simsova@gmail.com

Николаева Юлия Олеговна, аспирант кафедры оториноларингологии, Московский государственный медико-стоматологический университет имени А.И. Евдокимова; 127473, Россия, Москва, ул. Делегатская, д. 20, стр. 1; yu.o.nikolaeva@gmail.com

Information about the authors:

Andrey Yu. Ovchinnikov, Dr. Sci. (Med.), Professor, Head of the Department of Otorhinolaryngology, Yevdokimov Moscow State University of Medicine and Dentistry; 20, Bldg. 1, Delegatskaya St., Moscow, 127473, Russia; lorent1@mail.ru

Nina A. Miroshnichenko, Dr. Sci. (Med.), Professor of the Department of Otorhinolaryngology, Yevdokimov Moscow State University of Medicine and Dentistry; 20, Bldg. 1, Delegatskaya St., Moscow, 127473, Russia; mirnino@yandex.ru

Nata P. Jimsheleishvili, Postgraduate Student of the Department of Otorhinolaryngology, Yevdokimov Moscow State University of Medicine and Dentistry; 20, Bldg. 1, Delegatskaya St., Moscow, 127473, Russia; npjent@gmail.com

Viktoriya A. Simsova, Postgraduate Student, Department of Otorhinolaryngology, Yevdokimov Moscow State University of Medicine and Dentistry; 20, Bldg. 1, Delegatskaya St., Moscow, 127473, Russia; vika.simsova@gmail.com

Yulia O. Nikolaeva, Postgraduate Student, Department of Otorhinolaryngology, Yevdokimov Moscow State University of Medicine and Dentistry; 20, Bldg. 1, Delegatskaya St., Moscow, 127473, Russia; yu.o.nikolaeva@gmail.com