BY-NC-ND

https://doi.org/10.21518/2079-701X-2021-12-210-219

Обзорная статья / Review article

Диагностика функциональных нарушений желудочно-кишечного тракта у больных с запорами

А.Н. Казюлин[1], ORCID: 0000-0002-0327-4280, alexander.kazyulin@yandex.ru
А.А. Самсонов[1], ORCID: 0000-0001-5617-7110, aleksey.samsonov@gmail.com
Ю.А. Кучерявый[1,2], ORCID: 0000-0001-7760-2091, proped@mail.ru
С.В. Черемушкин[1], ORCID: 0000-0002-0982-2006, svch555362@yandex.ru
А.В. Гилюк[1]✉, ORCID: 0000-0001-8136-222X, dr.gilyuk@mail.ru

[1] Московский государственный медико-стоматологический университет имени А.И. Евдокимова; 127473, Россия, Москва, Делегатская ул., д. 20/1

[2] Ильинская больница; 143421, Россия, Московская обл., Красногорск, д. Глухово, ул. Рублевское предместье, д. 2, корп. 2

Резюме

В обзоре представлены диагностические методы и основы лечения функциональных нарушений желудочно-кишечного тракта, ассоциированных с запорами. Изучение данного вопроса позволит врачам общей практики, терапевтам, гастроэнтерологам получить представление о диагностике функциональной патологии, а также привлечь внимание к необходимости проведения дополнительных методов обследования для всесторонней оценки функциональных нарушений желудочно-кишечного тракта у больных с запорами с акцентом на патогенез.

Функциональный запор является актуальной проблемой на сегодняшний день ввиду распространенности среди разных возрастных групп, негативным влиянием на качество жизни, а также вариабельностью клинических форм заболеваний, связанных с данным симптомом. Современный диагностический алгоритм хронического запора складывается из нескольких этапов, среди которых идентификация признаков заболевания, согласно Римским критериям IV пересмотра (2016 г.), выявление симптомов «красных флагов» и лабораторно-инструментальное исследование. Следует учитывать, что в основе функциональных запоров нередко лежит патология аноректальной зоны, что является важным фактором при диагностике и разработке дальнейшей терапевтической стратегии. В статье приведен обзор современных и перспективных методик диагностики функциональных расстройств дефекации с учетом функциональных нарушений аноректальной зоны, ассоциированных с запорами.

Такие функциональные методы, как аноректальная манометрия, ректальный сенсорный тест и тест на изгнание баллона, – наиболее изученные и обязательные исследования для объективной оценки сенсомоторной функции аноректальной зоны. В России указанные методы используются крайне мало, что требует широкого ознакомления практических врачей с преимуществами данных методик. Знание и применение представленных алгоритмов обследования поможет клиницисту повысить общую диагностическую эффективность и применить наиболее оправданную тактику ведения пациентов с функциональной патологией органов пищеварения, ассоциированной с запорами.

Ключевые слова: хронический запор, функциональные нарушения желудочно-кишечного тракта, аноректальная дисфункция, аноректальная манометрия, функциональные методы диагностики

Для цитирования: Казюлин А.Н., Самсонов А.А., Кучерявый Ю.А., Черемушкин С.В., Гилюк А.В. Диагностика функциональных нарушений желудочно-кишечного тракта у больных с запорами. *Медицинский совет.* 2021;(12):210–219. https://doi.org/10.21518/2079-701X-2021-12-210-219.

Конфликт интересов: авторы заявляют об отсутствии конфликта интересов.

Diagnostics of functional disorders of the gastrointestinal tract in patients with constipation

Alexander N. Kazyulin[1], ORCID: 0000-0002-0327-4280, alexander.kazyulin@yandex.ru
Aleksey A. Samsonov[1], ORCID: 0000-0001-5617-7110, aleksey.samsonov@gmail.com
Yury A. Kucheryavyy[1,2], ORCID: 0000-0001-7760-2091, proped@mail.ru
Sergey V. Cheremushkin[1], ORCID: 0000-0002-0982-2006, svch555362@yandex.ru
Anastasia V. Gilyuk[1]✉, ORCID: 0000-0001-8136-222X, dr.gilyuk@mail.ru

[1] Yevdokimov Moscow State University of Medicine and Dentistry; 20, Bldg. 1, Delegateskaya St., Moscow, 127473, Russia

[2] Ilyinsky Hospital; 2, Bldg. 2, Rublevskoe Predmestye St., Glukhovo, Krasnogorsk, Moscow Region, 143421, Russia

Abstract

The purpose of the review is to acquaint general practitioners, therapists, gastroenterologists with the possibilities of diagnosing functional disorders of the gastrointestinal tract associated with constipation, as well as to draw attention to the need for additional examination methods for a comprehensive assessment of functional disorders of the gastrointestinal tract in patients with constipation on pathogenesis.

© Казюлин А.Н., Самсонов А.А., Кучерявый Ю.А., Черемушкин С.В., Гилюк А.В., 2021

Functional constipation is an urgent problem today due to its prevalence among different age groups, a negative impact on the quality of life, as well as the variability of the clinical forms of diseases associated with this symptom. The modern diagnostic algorithm for chronic constipation consists of several stages, including the identification of signs of the disease, according to the Rome criteria of the IV revision (2016), the identification of symptoms of "red flags" and laboratory and instrumental research. It should be borne in mind that functional constipation is often based on the pathology of the anorectal zone, which is an important factor in the diagnosis and development of further therapeutic strategies. The article provides an overview of modern and promising methods for diagnosing functional disorders of defecation, taking into account functional disorders of the anorectal zone associated with constipation.
Functional methods such as anorectal manometry, rectal sensory test and balloon expulsion test are the most studied and obligatory tests for an objective assessment of the sensorimotor function of the anorectal zone. In Russia, these methods are used very little, which requires extensive familiarization of practitioners with the advantages of these techniques. Knowledge and application of the presented examination algorithms will help the clinician to increase the overall diagnostic efficiency and apply the most justified tactics of managing patients with functional pathology of the digestive system associated with constipation.

Keywords: chronic constipation, functional disorders of the gastrointestinal tract, anorectal dysfunction, anorectal manometry, functional diagnostic methods

Для цитирования: Kazyulin A.N., Samsonov A.A., Kucheryavyy Yu.A., Cheremushkin S.V., Gilyuk A.V. Diagnostics of functional disorders of the gastrointestinal tract in patients with constipation. *Meditsinskiy sovet = Medical Council*. 2021;(12):210–219. (In Russ.) https://doi.org/10.21518/2079-701X-2021-12-210-219.

Conflict of interest: the authors declare no conflict of interest.

ВВЕДЕНИЕ

Хронический запор является одним из наиболее распространенных желудочно-кишечных расстройств. По данным из систематического обзора N.C. Suares and A.C. Ford, распространенность проблемы составляет от 3 до 31% в зависимости от гендерных факторов и возрастной когорты, в среднем достигая 14% среди всех взрослых [1]. На сегодняшний день тенденция к росту распространенности хронического запора отмечается повсеместно. При этом в западных странах частота выявления запора выше, однако проблема хронического запора все чаще встречается и в азиатском регионе, где в силу культурных особенностей питания запор еще до недавних времен был относительно редким явлением [1].

По данным, представленным Ю.А. Кучерявым, Д.Н. Андреевым и С.В. Черемушкиным, в России официальных эпидемиологических данных федерального уровня по распространенности хронического запора нет [2]. Опираясь на некоторые региональные данные, можно сделать вывод, что эта цифра находится примерно на уровне, характерном для стран Западной Европы и Северной Америки. Так, распространенность хронического запора у взрослого населения г. Москвы составляет в среднем 16,5% [2]. Что касается гендерных особенностей, распространенность запора у женщин в среднем в 2 раза выше, чем у мужчин, что было продемонстрировано в крупнейшем метаанализе [1]. Кроме того, частота хронического запора выше у пожилых людей и лиц с более низким социально-экономическим статусом [1]. Следует отметить, что у лиц старше 60 лет частота возникновения запора выше на 36% и достигает 50% [3]. Это обусловлено малоподвижным образом жизни, анатомическими особенностями, изменением характера питания, коморбидностью, приемом различных лекарственных средств, оказывающих влияние на моторику кишечника. Кроме того, стоит отметить, что в настоящее время количество молодых пациентов с хроническим запором, в т. ч. детей, значительно возросло и имеет дальнейшую тенденцию к росту. В частности, функциональный запор – нередкое явление в детском возрасте; по оценкам, его распространенность во всем мире составляет 3% [1, 4].

Запор представляет собой уменьшение частоты актов дефекации (менее трех раз в неделю), изменение консистенции каловых масс (твердый, комкообразный кал), наличие чувства неполного опорожнения прямой кишки, необходимость избыточного натуживания или мануальной помощи при дефекации [5].

В настоящее время в современной отечественной и зарубежной литературе принято подразделять хронический запор на первичный и вторичный [6]. Первичный хронический запор включает запор в виде алиментарных (низкое потребление воды и клетчатки) и поведенческих факторов (низкая физическая активность), а также первичные нарушения моторики толстой кишки и координации мышечного аппарата, обеспечивающие дефекацию. Вторичный хронический запор обусловлен наличием других заболеваний, включая опухолевую природу или прием медикаментозных препаратов, обладающих потенциалом к индукции запора [7, 8].

Функциональные расстройства дефекации в структуре данной нозологии – это синдром раздраженного кишечника с преобладанием запоров и функциональный запор. Кроме того, выделяют нарушения аноректальной зоны, которые сопровождаются запорами, такие как функциональные расстройства дефекации и диссинергическая дефекация [5].

Данные нозологические единицы относятся к функциональным расстройствам и, согласно Римским критериям IV пересмотра, связаны с нарушениями моторики, висцеральной гиперчувствительностью, измененной

функцией слизистой оболочки и иммунитета, микробиоты кишечника и/или работы центральной/энтеральной нервной системы [9].

В структуре первичного запора наибольшую частоту имеет функциональный запор и синдром раздраженного кишечника с преобладанием запоров [10, 11]. Синдром раздраженного кишечника является функциональным кишечным расстройством, при котором наблюдается рецидивирующая боль, связанная с аномальной перистальтикой кишечника [9, 12].

Функциональный запор является распространенной клинической проблемой, представляющей приблизительно 8% случаев в структуре обращаемости пациентов за первичной медицинской помощью [13]. Патофизиология функциональных запоров считается многофакторной (*рис. 1*), с нарушением взаимодействия ЦНС (головной мозг) и периферического звена нервной системы, обеспечивающего деятельность органов ЖКТ (ось «головной мозг – ЖКТ»), новой дефиницией функциональных заболеваний ЖКТ, предложенной экспертным советом обновленного Римского консенсуса [9].

В контексте функциональных нарушений, сопровождающихся запорами, рассматриваются нарушения функции аноректальной зоны, что приводит к затруднению эвакуации стула из прямой кишки. Данные дефекационные расстройства вызваны снижением ректальных движущих сил и/или повышенным сопротивлением эвакуации, а также аномалиями ректальной чувствительности [14]. К функциональным нарушениям дефекации относится и диссинергическая дефекация, которая является результатом парадоксального сокращения или неполного расслабления тазового дна и наружных анальных сфинктеров [15, 16].

На сегодняшний день начальным подходом в идентификации функциональных заболеваний является сбор анамнеза и физикальный осмотр. Диагностические методы направлены на поиск и возможность исключения заболеваний органической природы, в частности выявление наличия специфических тревожных симптомов – «красных флагов» [1, 17]. Для этого целесообразно проведение тщательного лабораторно-инструментального исследования: клинического и биохимического анализов крови, мочи, анализа кала на скрытую кровь, пальцевого исследования прямой кишки, ректороманоскопии, колоноскопии [11, 18].

При отсутствии лабораторно-инструментальных данных, свидетельствующих о наличии органической патологии, заключение о функциональном расстройстве, как правило, основано на оценке симптомов и анамнестических данных. Данная концепция может иметь некоторые погрешности, что обусловлено возможным снижением объективизации симптомов пациентом, а также отсутствием детализации процессов, которые лежат в основе возникновения функциональных нарушений.

Рисунок 1. Патофизиологические факторы функционального запора
Figure 1. Pathophysiological factors of functional constipation

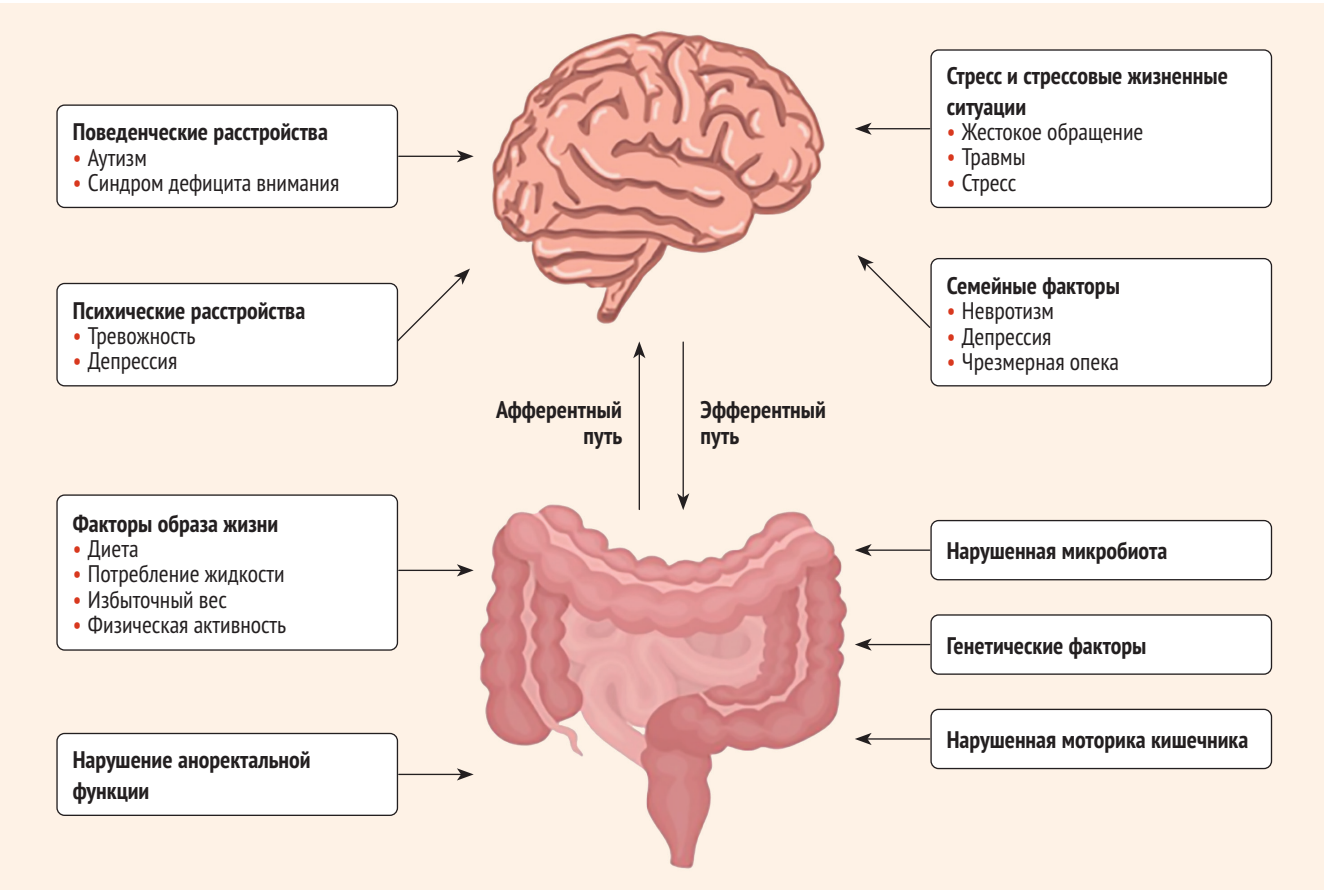

Известно, что наиболее важным результатом применения диагностических мер является прогнозирование ответа на лечение и помощь в стратификации пациентов для конкретной терапии. Кроме того, актуальность своевременной диагностики и последующего выбора тактики лечения, прежде всего, обусловлена снижением качества жизни пациентов, коррелирующим с клинической симптоматикой. Помимо этого, большую роль играет экономическая составляющая, которая включает широкий спектр диагностических и лечебных мероприятий, а также самостоятельное применение фармацевтических препаратов, не всегда оказывающих должный эффект. Как правило, в реальной клинической практике план ведения пациентов с запором построен на исключении органической патологии, а далее подбор лечебной тактики строится на умозрительных представлениях без оценки функции аноректальной зоны и учета вероятности наличия диссинергии мышц тазового дна.

Однако, поскольку этиология и патофизиология нарушений эвакуации, как правило, являются многофакторными, полагаться только на симптомы при выборе терапии недостаточно. На текущий момент существуют методы диагностики, позволяющие детализировать типы нарушений, которые могут лежать в основе патогенеза функциональных запоров. Это аноректальная манометрия, ректальный сенсорный тест, тест на изгнание баллона, а также дефекография. Таким образом, цель данного обзора – познакомить врачей общей практики, терапевтов, гастроэнтерологов с методами диагностики функциональных нарушений желудочно-кишечного тракта у больных с запорами и привлечь внимание к важности проведения данного обследования, а также осветить те возможности для выбора тактики лечения, которые эти методы предоставляют.

ОБЩИЕ ПОДХОДЫ К ДИАГНОСТИКЕ

После исключения органической этиологии заболевания целесообразно перейти к детализации симптомов функциональных нарушений. Для этого, согласно национальным и европейским рекомендациям, необходимо идентифицировать признаки заболевания, согласно Римским критериям IV пересмотра (2016 г.) (*рис. 2*) [5, 9].

При клинической оценке необходимо изучить ряд критериев, в т. ч. частоту и консистенцию стула, размер стула. В этом случае необходимо полагаться на графические представления формы стула, основанные на Бристольской шкале формы кала [19]. Кроме того, дополнительными методами для оценки работы кишечника могут служить анкеты и дневники, составленные пациентом о работе кишечника. Анкеты отражают симптомы, а двухнедельный дневник о работе кишечника обеспечивает более точную оценку ежедневных изменений и взаимосвязи между формой стула и другими симптомами [20]. Это имеет значение для объективизации симптомов, потому как у пациента может быть отличное от установленных критериев представление о запоре.

Рисунок 2. Диагностические критерии запора (Римские критерии IV, 2016 г.)

Figure 2. Rome IV diagnostic criteria for constipation (2016)

Синдром раздраженного кишечника с запором

Наличие у пациента рецидивирующих болей в животе, по крайней мере, 1 день в неделю в течение последних 3 мес., с появлением симптомов не менее чем за 6 мес. до постановки диагноза, ассоциированных с двумя и более следующими критериями:

- с дефекацией
- с изменением частоты стула
- с изменением формы стула
- более четверти (25%) испражнений 1-го или 2-го типов (твердый или фрагментированный стул) по Бристольской шкале формы стула

Функциональный запор

Пациенты с функциональным запором не должны соответствовать критериям синдрома раздраженного кишечника. Соответствие критериям в течение последних 3 мес., с появлением симптомов не менее чем за 6 мес. до постановки диагноза

Должен включать 2 или более из следующих критериев:

- Необходимость в сильных потугах при более чем 25% дефекаций;
- Отделение кала большой плотности при более чем 25% дефекаций (1-й и 2-й тип по Бристольской школе стула);
- Ощущение неполной эвакуации более четверти (25%) дефекаций
- Ощущение аноректальной обструкции/препятствия более четверти (25%) дефекаций
- Физические усилия для облегчения дефекации (необходимость пальцевого удаления содержимого из прямой кишки, мануальной поддержки тазового дна и др., при более чем 25% дефекаций)
- Редкость эвакуации содержимого из кишечника (менее 3 дефекаций в неделю)

В клинической практике некоторые пациенты сообщают о запоре, потому что они, возможно, в отличие от супруга, не испражняются ежедневно. У других пациентов симптомы наблюдаются дольше, чем предполагалось изначально (например, с детства) [20].

Важно расспросить пациентов о диете (достаточное ли потребление клетчатки, калорий и короткоцепочечных углеводов, образе жизни (например, уровне активности), привычке пользоваться туалетом, акушерском анамнезе и наличии операций. Следует помнить, что нередкими являются случаи непреднамеренного отказа от приема пищи [6]. Кроме того, сочетание с другой функциональной патологией желудочно-кишечного тракта, особенно у молодых пациентов без симптомов тревоги, подтверждает функциональную причину симптомов [21].

ФУНКЦИОНАЛЬНЫЕ МЕТОДЫ ДИАГНОСТИКИ АНОРЕКТАЛЬНЫХ НАРУШЕНИЙ

Для понимания механизма запора, особенно у пациентов, резистентных к терапии первой линии, такой как изменение образа жизни и оптимизация консистенции

стула, целесообразно оценить моторную и сенситивную функцию аноректальной зоны [22]. Определение нарушения функции может непосредственно влиять на клиническую картину заболевания и выбор дальнейшей тактики лечения. Согласно рекомендациям Европейского общества нейрогастроэнтерологии и моторики (2019 г.), для этой цели, по показаниям, применяют тест изгнания баллона, ректальный сенсорный тест, аноректальную манометрию и дефекографию как наиболее объективные исследования оценки аноректальной сенсомоторной функции [23, 24]. По данным ряда исследований, около 25% пациентов с синдромом раздраженного кишечника с запорами отмечали неэффективность терапии слабительными препаратами, возможно, ввиду наличия диссинергической дефекации [14]. Это определяет необходимость дополнительных исследований при наличии функциональных нарушений желудочно-кишечного тракта, ассоциированных с запорами.

Аноректальная манометрия – это диагностический метод для оценки аноректальной функции. Проводится для измерения аноректального давления, оценки функции анального сфинктера, ректальной чувствительности, определения ректальных и ректосфинктерных рефлексов как в покое, так и во время моделируемой дефекации [25]. Манометрия может выявить двигательные расстройства толстой кишки, такие как снижение двигательной активности и снижение фазовых сократительных реакций на прием пищи и/или на прием некоторых слабительных препаратов [26]. При этой процедуре используется чувствительный к давлению катетер и баллон на кончике трубки для оценки нервно-мышечного и сенсорного состояния ануса и прямой кишки. Во время выполнения методики в норме наблюдается повышение ректального давления, наряду с расслаблением внутреннего и наружного анальных сфинктеров [27].

Манометрическое оборудование регистрирует данные о давлении из отдельных точек анального канала («обычная анальная манометрия») или одновременно записывает и отображает подробную информацию из всего анального канала и дистальной прямой кишки (манометрия высокого разрешения) [27]. Манометрия с высоким разрешением имеет более высокую чувствительность и специфичность в оценке двигательной дисфункции прямой кишки при хроническом запоре в сравнении с обычной аноректальной манометрией. Это достигается благодаря имеющимся близко расположенным датчикам давления, которые обеспечивают лучшее пространственное разрешение и позволяют лучше оценивать давление, а также регистрировать тонус толстой кишки [28, 29].

Методика на основе аноректальной манометрии высокого разрешения внедрена и активно применяется кафедрой пропедевтики внутренних болезней и гастроэнтерологии МГМСУ им. А.И. Евдокимова на базе ЧУЗ «Центральная клиническая больница «РЖД-Медицина».

Не менее актуальным представляется использование более простых и менее дорогостоящих методик, таких как аноректальная сфинктерометрия и профилометрия [30]. Аноректальная сфинктерометрия является разновидностью аноректальной манометрии, которая позволяет провести скрининговую оценку функционального состояния мышц тазового дна, включая анализ показателей, отвечающих за состояние как держания, так и (косвенно, без определения типов функциональных расстройств дефекации) эвакуации кишечного содержимого. Методика аноректальной манометрии с пуллерной протяжкой тонкого водно-перфузионного катетера с радиальным расположением каналов (аноректальная профилометрия) позволяет оценивать показатели и распределение давления по каждому из каналов на всем протяжении его перемещения. Так, аноректальная профилометрия может применяться для быстрой и объективной диагностики спазма гладкомышечных структур внутреннего сфинктера, на 80% определяющего состояние тонуса анальных сфинктеров [30]. Более того, по некоторым данным, аноректальная сфинктерометрия является стандартом оснащения кабинета врача-колопроктолога[1] и распространена более широко, как и профилометрия, которая является информативной и позволяет выбрать патогенетически обоснованный подход к лечению [30].

Осознание ректального наполнения имеет решающее значение для нормальной функции кишечника. Для нарушения диагностики моторной, а также сенсорной аноректальной функции применяется тест на выдавливание баллона. В частности, данная методика представляет диагностическую ценность при первоначальном подходе к пациентам с подозрением на диссинергическую дефекацию [30].

Тест на выдавливание баллона считается быстрым, воспроизводимым и недорогим для диагностики функциональных нарушений, сопровождающихся запорами. Техника включает измерение количества времени, необходимого для выдавливания из прямой кишки пациентом ректального баллона, заполненного 25 мл или 50 мл водой или воздухом. В зависимости от используемой техники, нарушение определяется, если баллон не выбрасывается между 1–5 мин [31]. В крупном исследовании с участием 286 пациентов было показано, что этот тест имеет высокую корреляцию с аноректальной манометрией и электромиографией, а также то, что нормальный верхний предел должен составлять 2 мин [32]. Поскольку тест на выдавливание баллона широко доступен, его стоимость очень низкая и его легко выполнить, этот тест может применяться в клинической практике для оценки аноректальной функции в сочетании с другими исследованиями [31].

Для определения пороговых значений чувствительности применяется ректальный сенсорный тест. Это метод, при котором оценивается ректальная чувствительность к растяжению с использованием ректального баллона, размещенного не менее чем на 3–5 см выше верхней границы анального канала. Объем баллона регистрируется во время каждого из трех порогов чувствительности, о которых сообщает пациент: непрерывно ощутимый

[1] NICE guideline COVID-19 rapid guideline: managing the long-term effects of COVID-19. Available at: https://www.nice.org.uk/guidance/ng188.

объем, объем, при котором происходит желание испражняться, и максимально переносимый объем растяжения. Исходя из полученных данных, определяется ректальная чувствительность [24]. Многочисленные исследования показали, что у части пациентов с запорами наблюдается снижение чувствительности (ректальная гипосенсия), что можно выявить главным образом благодаря данному методу диагностики [33].

Дефекография с барием и магнитно-резонансная дефекография – неинвазивные методы диагностики для иллюстрации динамики физиологических процессов при аноректальных расстройствах. Это представляет дополнительную ценность для оценки функциональных нарушений, сопровождающихся запорами [25]. Это рентгенологические исследования прямой кишки, которые помогают получить изображения и оценить функцию прямой кишки и мышц области таза во время попытки дефекации [27]. Следует отметить, что методики имеют очень ограниченное применение, ввиду отсутствия стандартизации, особенно для магнитно-резонансной дефекографии. Кроме того, вероятность психологического дискомфорта пациента может препятствовать нормальному проведению процедуры, что приводит к гипердиагностике нарушенной эвакуации [25]. Однако, по некоторым данным, результаты аноректальной манометрии высокого разрешения и магнитно-резонансной томографии значительно коррелируют друг с другом, что подтверждает критерий достоверности этих тестов [34]. Кроме того, в некоторых случаях дефекография с барием или магнитно-резонансная дефекография могут быть использованы для оценки параметров эвакуации вместо теста на выдавливание баллона [35].

Метод анальной электромиографии основан на выявлении электромиографической активности, которая регистрируется электродами, установленными на анальном сфинктере или прикрепленными к коже перианальной области [32]. По данным Американской гастроэнтерологической ассоциации (American Gastroenterological Association, AGA), методы внутрианальной регистрации электромиографической активности имеют основное значение для оценки суммарной сократительной способности наружного сфинктера и тазового дна. Метод анальной электромиографии в основном используется для выявления диссинергии мышц тазового дна [32].

В диагностике функционального запора важным шагом является определение аномальной скорости транзита по толстой кишке [36, 37]. Перед исследованием проводится ирригоскопия, т. к. при недиагностированном удлинении и/или расширении, нарушении положения и фиксации толстой кишки возможна неправильная интерпретация полученных данных [37]. Кроме того, Американская гастроэнтерологическая ассоциация рекомендует первоначальную оценку аноректальной функции перед проведением исследования транзита по толстой кишке [6].

Исследование заключается в проглатывании капсулы, содержащей либо рентгеноконтрастный маркер, либо беспроводное записывающее устройство. Процесс передвижения капсулы по толстой кишке записывается в течение нескольких дней и далее фиксируется рентгенологически [38]. Существуют другие методы оценки транзита толстой кишки у пациентов с функциональными запорами. Наиболее доступным и экономичным методом является использование радиопакетных маркеров. Это достаточно информативный метод для изучения времени толстокишечного транзита, позволяющий оценить нарушение моторно-эвакуаторной функции кишечника, документировать степень и локализацию замедления транзита [38]. Кроме того, есть вариации с методологией транзита с маркерами. В методике Hinton вводится капсула с 24 маркерами, а через 120 ч выполняется обзорная рентгенография брюшной полости. При визуализации более 5 маркеров констатируется медленный транзит толстой кишки. Другая методика – Metcalf включает введение капсулы с 24 маркерами каждые 24 ч в течение 3 дней, и рентгенологическое исследование осуществляется через 4 и 7 дней; если суммирование маркеров, наблюдаемых на обоих рентгеновских снимках, составляет ≥68, то устанавливается диагноз медленного транзита толстой кишки [39]. Менее широко используемые технологии включают радионуклидную гамма-сцинтиграфию и беспроводную капсулу с датчиком pH, температуры и давления, которая позволяет оценить опорожнение желудка и транзит тонкой кишки, однако метод ограничен стоимостью и доступностью [39, 40]. Необходимо отметить, что Американская гастроэнтерологическая ассоциация классифицирует пациентов с запорами, в т. ч. на основе оценки транзита по толстой кишке, как нормальный транзитный запор и медленный транзитный запор [6], что позволяет доказать функциональный генез запора.

Примеры нормального и продленного времени колоректального транзита представлены на *рис. 3*.

Оценка кишечного транзита воспроизводима у пациентов с идиопатическим запором и в меньшей степени у пациентов с диссинергической дефекацией [41]. Это

Рисунок 3. Примеры нормального (а) и пролонгированного колоректального транзита у пациента с запором с замедленным кишечным транзитом (б)

Figure 3. Examples of normal (a) and prolonged colorectal transit in a constipated patient with delayed intestinal transit (b)

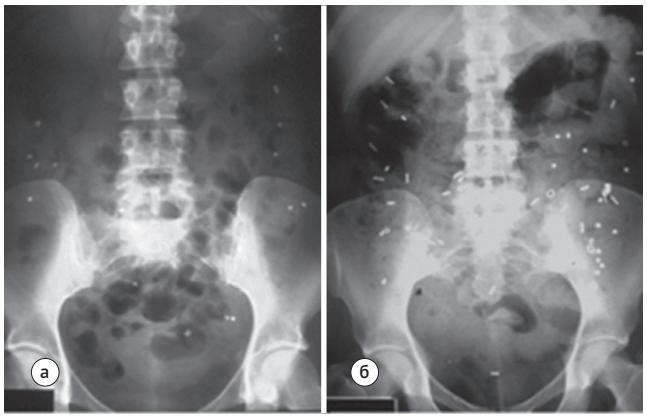

● ***Рисунок 4.*** Функциональные расстройства дефекации, включая диссинергическую дефекацию (Римские критерии IV, 2016 г.)
● ***Figure 4.*** Functional defecation disorders, including dyssynergic defecation (Rome IV criteria, 2016)

Функциональное расстройство дефекации

Соответствие критериям в течение последних 3 мес., с появлением симптомов не менее чем за 6 мес. до постановки диагноза

1. Пациент должен соответствовать диагностическим критериям функционального запора и/или синдрома раздраженного кишечника с запором
2. Во время повторных попыток дефекации должны быть признаки нарушения опорожнения, что подтверждается двумя из следующих трех тестов:
   - аномальный тест изгнания баллона
   - патология аноректальной эвакуации при манометрии или ЭМГ анальной поверхности
   - нарушение ректальной эвакуации при визуализации

Диссинергическая дефекация

Несоответствующее сокращение тазового дна, измеренное с помощью ЭМГ анальной поверхности или манометрии с адекватными движущими силами во время попытки дефекации

Неадекватная дефекационная пропульсация

Неадекватные движущие силы, измеренные с помощью манометрии, с несоответствующим сокращением анального сфинктера и/или мышц тазового дна или без него

подтверждается результатами многоцентрового исследования, в котором показано, что распределение маркеров в прямой и сигмовидной кишке не коррелирует с диссинергической дефекацией [42].

ОПРЕДЕЛЕНИЕ ТИПА НАРУШЕНИЙ МЕТОДАМИ ФУНКЦИОНАЛЬНОЙ ДИАГНОСТИКИ

По завершении первоначальной клинической оценки можно условно классифицировать пациентов с медленным и нормальным транзитом по толстой кишке, наличию или отсутствию аноректальной дисфункции, а также их комбинации [6].

Комбинированные результаты аноректальной манометрии, теста на выдавливание баллона и ректального сенсорного теста позволяют классифицировать нарушения аноректальной зоны на несколько типов согласно Лондонской классификации [14]. Данные типы расстройств включают нарушения ректоанального тормозного рефлекса, анального тонуса, сократительной способности, аноректальной координации и чувствительности [14]. Классификация аноректальных нарушений была принята Международной рабочей группой по аноректальной физиологии в отношении характеристик, используемой терминологии и интерпретации тестирования аноректальной функции на основе объективных физиологических измерений. Необходимо отметить, что в результате тестирования может быть выявлено как одно, так и комбинация аноректальных нарушений, что необходимо принять во внимание при выборе дальнейшей лечебной тактики [14]. Кроме того, классификация обеспечивает общий подход для описания результатов тестирования аноректальной функции и может быть рассмотрена как дополнение к Римским критериям IV пересмотра (*рис. 4*) [14, 43, 44].

В Римских критериях, помимо диагностических результатов, учитываются еще и комбинации симптомов и физиологических данных, что помогает сделать более детальное заключение о типе функционального расстройства дефекации [44]. Тем не менее, как видно из *рис. 4*, на основании Римских критериев диагноз «диссинергической дефекации» должен подтверждаться отклонениями от нормы по результатам двух из четырех тестов (таких как манометрия, теста на выдавливание баллона, поверхностная электромиография или дефекография с барием или МРТ) [33, 44]. Необходимо отметить, что пациенты с синдромом раздраженного кишечника с преобладанием запора не соответствуют критериям диагностики дефекационных расстройств в соответствии с диагностическими Римскими критериями IV. Тем не менее связь между синдромом раздраженного кишечника и нарушениями дефекации была продемонстрирована в нескольких исследованиях [45].

ЗАКЛЮЧЕНИЕ

Таким образом, функциональные методы оценки моторики толстого кишечника важны для детального понимания патогенеза запоров, что имеет большое значение в определении тактики дальнейшего лечения пациентов. Такие функциональные методы, как аноректальная манометрия, ректальный сенсорный тест и тест на изгнание баллона, – наиболее изученные и обязательные исследования для объективной оценки сенсомоторной функции аноректальной зоны. В России указанные методы используются крайне мало, что требует широкого ознакомления практических врачей с преимуществами данных методик. Применение представленных методик позволит значительно повысить качество диагностики и выбрать эффективную тактику лечения с учетом воздействия на все патогенетические звенья заболевания.

Поступила / Received 18.06.2021
Поступила после рецензирования / Revised 10.07.2021
Принята в печать / Accepted 12.07.2021

Список литературы

1. Suares N.C., Ford A.C. Prevalence of, and risk factors for, chronic idiopathic constipation in the community: systematic review and meta-analysis. *Am J Gastroenterol.* 2011;106(9):1582–1591. https://doi.org/10.1038/ajg.2011.164.
2. Маев И.В., Кучерявый Ю.А., Черемушкин С.В., Андреев Д.Н. *Хронический запор с позиций современной медицины.* М.: Прима Принт; 2020. 40 с. Режим доступа: https://www.mucofalk.ru/files/ebf2e91ed371c9076f8c-954c8e4d15491601043633.pdf.
3. Ивашкин В.Т., Маев И.В., Шептулин А.А., Трухманов А.С., Полуэктова Е.А., Баранская Е.К. и др. Клинические рекомендации Российской гастроэнтерологической ассоциации по диагностике и лечению взрослых пациентов с хроническим запором. *Российский журнал гастроэнтерологии, гепатологии, колопроктологии.* 2017;27(3):75–83. https://doi.org/10.22416/1382-4376-2017-27-3-75-83.
4. Кучерявый Ю.А., Андреев Д.Н., Черемушкин С.В. Хронический запор: актуальность проблемы и современные возможности лечения. *Consilium Medicum.* 2017;19(8):116–120. Режим доступа: https://cyberleninka.ru/article/n/hronicheskiy-zapor-aktualnost-problemy-i-sovremennye-vozmozhnosti-lecheniya.
5. Андреев Д.Н., Заборовский А.В., Трухманов А.С., Маев И.В., Ивашкин В.Т. Эволюция представлений о функциональных заболеваниях желудочно-кишечного тракта в свете Римских критериев IV пересмотра (2016 г.). *Российский журнал гастроэнтерологии, гепатологии, колопроктологии.* 2017;27(1):4–11. https://doi.org/10.22416/1382-4376-2017-27-1-4-11.
6. Bharucha A.E., Lacy B.E. Mechanisms, Evaluation, and Management of Chronic Constipation. *Gastroenterology.* 2020;158(5):1232–1249. https://doi.org/10.1053/j.gastro.2019.12.034.
7. Remes Troche J.M., Remes Troche J.M., Tamayo de la Cuesta J.L., Raña Garibay R., Huerta Iga F., Suarez Morán E., Schmulson M. Guidelines for diagnosis and treatment of constipation in México, A) Epidemiology (meta-analysis of the prevalence), pathophysiology and classification. *Rev Gastroenterol Mex.* 2011;76(2):126–132. Available at: https://pubmed.ncbi.nlm.nih.gov/21724488/.
8. Бордин Д.С., Кучерявый Ю.А., Андреев Д.Н. Хронический запор: актуальность проблемы и современные возможности терапии. *Эффективная фармакотерапия.* 2019;15(36):76–80. Режим доступа: https://umedp.ru/upload/iblock/e5c/OptiFibre.pdf.
9. Drossman D.A., Hasler W.L. Rome IV – functional GI disorders: disorders of gut-brain interaction. *Gastroenterology.* 2016;150(6):1257–1261. https://doi.org/10.1053/j.gastro.2016.03.035.
10. Camilleri M., Ford A.C., Mawe G.M., Dinning P.G., Rao S.S., Chey W.D. et al. Chronic constipation. *Nat Rev Dis Primers.* 2017;3:17095. https://doi.org/10.1038/nrdp.2017.95.
11. Forootan M., Bagheri N., Darvishi M. Chronic constipation: a review of literature. *Medicine (Baltimore).* 2018;97(20):e10631. https://doi.org/10.1097/MD.0000000000010631.
12. Mearin F., Lacy B.E., Chang L., Chey W.D., Lembo A.J., Simren M., Spiller R. Bowel Disorders. *Gastroenterology.* 2016;S0016-5085(16)00222-5. https://doi.org/10.1053/j.gastro.2016.02.031.
13. Ng K.S., Nassar N., Hamd K., Nagarajah A., Gladman M.A. Prevalence of functional bowel disorders and faecal incontinence: an Australian primary care survey. *Colorectal Dis.* 2015;17(2):150–159. https://doi.org/10.1111/codi.12808.
14. Carrington E.V., Heinrich H., Knowles C.H., Fox M., Rao S., Altomare D.F. et al. The international anorectal physiology working group (IAPWG) recommendations: Standardized testing protocol and the London classification for disorders of anorectal function. *Neurogastroenterol Motil.* 2020;32(1):e13679. https://doi.org/10.1111/nmo.13679.
15. Rao S.S., Welcher. K.D., Leistikow J.S. Obstructive defecation: a failure of rectoanal coordination. *Am J Gastroenterol.* 1998;93(7):1042–1050. https://doi.org/10.1111/j.1572-0241.1998.00326.x.
16. Rao S.S., Patcharatrakul T. Diagnosis and treatment of dyssynergic defecation. *J Neurogastroenterol Motil.* 2016;22(3):423–435. https://doi.org/10.5056/jnm16060.
17. Talley N.J., Stanghellini V., Heading R.C., Koch K.L., Malagelada J.R., Tytgat G.N. Functional gastroduodenal disorders. *Gut.* 1999;45 (Suppl 2):II37–42. https://doi.org/10.1136/gut.45.2008.ii37.
18. Wald A. Constipation: advances in diagnosis and treatment. *JAMA.* 2016;315(2):185–191. https://doi.org/10.1001/jama.2015.16994.
19. Riegler G., Esposito I. Bristol scale stool form. A still valid help in medical practice and clinical research. *Tech Coloproctol.* 2001;5(3): 163–164. https://doi.org/10.1007/s101510100019.
20. Bharucha A.E., Seide B.M., Zinsmeister A.R., Melton L.J. 3rd. Insights into normal and disordered bowel habits from bowel diaries. *Am J Gastroenterol.* 2008;103(3):692–698. Available at: https://pubmed.ncbi.nlm.nih.gov/18021288/.
21. Locke G.R. 3rd, Zinsmeister A.R., Fett S.L., Melton L.J. 3rd, Talley N.J. Overlap of gastrointestinal symptom complexes in a US community. *Neurogastroenterol Motil.* 2005;17(1):29–34. https://doi.org/10.1111/j.1365-2982.2004.00581.x.
22. Bharucha A.E., Dorn S.D., Lembo A., Pressman A. American Gastroenterological Association medical position statement on constipation. *Gastroenterology.* 2013;144(1):211–217. https://doi.org/10.1053/j.gastro.2012.10.029.
23. Serra J., Pohl D., Azpiroz F., Chiarioni G., Ducrotté P., Gourcerol G. et al. European society of neurogastroenterology and motility guidelines on functional constipation in adults. *Neurogastroenterology Motility.* 2020;32(2):e13762. https://doi.org/10.1111/nmo.13762.
24. Rangan V., Patel R, Nee J,. Iturrino-Moreda J., McMahon C., Ballou S. et al. Medication utilization and satisfaction in irritable bowel syndrome: insight from the IBS in America Survey. *Gastroenterology.* 2019;156(6):S189–S190. https://doi.org/10.1016/S0016-5085(19)37266-X.
25. Rao S.S., Meduri K. What is necessary to Diagnose Constipation? *Best Pract Res Clin Gastroenterol.* 2011;25(1):127–140. https://doi.org/10.1016/j.bpg.2010.11.001.
26. Dinning P.G., Smith T.K., Scott S.M. Pathophysiology of colonic causes of chronic constipation. *Neurogastroenterol Motil.* 2009;21(2 Suppl.):20–30. https://doi.org/10.1111/j.1365-2982.2009.01401.x.
27. Carrington E.V., Heinrich H., Knowles C.H., Rao S.S., Fox M., Scott S.M. Methods of anorectal manometry vary widely in clinical practice: results from an international survey. *Neurogastroenterol. Motil.* 2017;29(8):e13016. https://doi.org/10.1111/nmo.13016.
28. Bharucha A.E. Editorial: identifying colonic motor dysfunction in chronic constipation with high-resolution manometry: pan-colonic pressurizations. *Am J Gastroenterol.* 2017;112(3):490–492. https://doi.org/10.1038/ajg.2016.601.
29. Noelting J., Ratuapli S.K., Bharucha A.E., Harvey D.M., Ravi K., Zinsmeister A.R. Normal values for high-resolution anorectal manometry in healthy women: effects of age and significance of rectoanal gradient. *Am J Gastroenterol.* 2012;107(10):1530–1536. https://doi.org/10.1038/ajg.2012.221.
30. Шелыгин Ю.А., Фоменко О.Ю., Морозов С.В., Маев И.В., Никитюк Д.Б., Алешин Д.Б. и др. Междисциплинарный консенсус по использованию русскоязычной терминологии методов аноректальной сфинктерометрии и профилометрии. *Терапевтический архив.* 2020;92(8):49–56. https://doi.org/10.26442/00403660.2020.08.000766.
31. Amieva-Balmori M., Remes Troche J.M. Pruebas neurofisiológicas en trastornos anorrectales. *Acta Gastroenterol Latinoam.* 2015;45(3):252–262. Available at: https://pubmed.ncbi.nlm.nih.gov/28590710/.
32. Chiarioni G., Kim S.M., Vantini I., Whitehead W.E. Validation of the balloon evacuation test: Reproducibility and agreement with findings from anorectal manometry and electromyography. *Clin Gastroenterol Hepatol.* 2014;12(12):2049–2054. https://doi.org/10.1016/j.cgh.2014.03.013.
33. Knowles C.H. Human studies of anorectal sensory function. *Irish Journal of Medical Science.* 2018;187(4):1143–1147. https://doi.org/10.1007/s11845-018-1847-5.
34. Prichard D.O., Lee T., Parthasarathy G., Fletcher J.G., Zinsmeister A.R., Bharucha A.E. High-resolution anorectal manometry for identifying defecatory disorders and rectal structural abnormalities in women. *Clin Gastroenterol Hepatol.* 2017;15(3):412–420. https://doi.org/10.1016/j.cgh.2016.09.154.
35. Carrington E.V., Scott S.M., Bharucha A., Mion F., Remes-Troche J.M., Malcolm A. et al. Expert consensus document: Advances in the evaluation of anorectal function. *Nat Rev Gastroenterol Hepatol.* 2018;15(5):309–323. https://doi.org/10.1038/nrgastro.2018.27.
36. Hinton J.M., Lennard-Jones J.E., Young A.C. A new method for studying gut transit times using radioopaque markers. *Gut.* 1969;10(10):842–847. https://doi.org/10.1136/gut.10.10.842.
37. Парфенов А.И., Индейкина Л.Х., Беляева А.А., Павлов М.В., Орлова Н.В., Атрощенко А.О. и др. *Хронический запор.* М.: Прима Принт; 2016. 52 с. Режим доступа: https://www.gastroscan.ru/literature/pdf/parfenov-ai-gr.zap.pdf.
38. Metcalf A.M., Phillips S.F., Zinsmeister A.R., MacCarty R.L., Beart R.W., Wolff B.G. Simplified assessment of segmental colonic transit. *Gastroenterology.* 1987;92(1):40–47. https://doi.org/10.1016/0016-5085(87)90837-7.
39. Burton D.D., Camilleri M., Mullan B.P., Forstrom L.A., Hung J.C. Colonic transit scintigraphy labeled activated charcoal compared with ion exchange pellets. *J Nucl Med.* 1997;38(11):1807–1810. Available at: https://pubmed.ncbi.nlm.nih.gov/9374360/.
40. Rao S.S., Kuo B., McCallum R.W., Chey W.D., DiBaise J.K., Hasler W.L. et al. Investigation of colonic and whole-gut transit with wireless motility capsule and radiopaque markers in constipation. *Clin Gastroenterol Hepatol.* 2009;7(5):537–544. https://doi.org/10.1016/j.cgh.2009.01.017.
41. Nam Y.S., Pikarsky A.J., Wexner S.D., Singh J.J., Weiss E.G., Nogueras J.J. et al. Reproducibility of colonic transit study in patients with chronic constipation. *Dis Colon Rectum.* 2001;44(1):86–92. https://doi.org/10.1007/BF02234827.

42. Staller K., Barshop K., Ananthakrishnan A.N., Kuo B. Rectosigmoid localization of radiopaque markers does not correlate with prolonged balloon expulsion in chronic constipation: results from a multicenter cohort. *Am J Gastroenterol*. 2015;110(7):1049–1055. https://doi.org/10.1038/ajg.2015.140.
43. Scott S.M., van den Berg M.M., Benninga M.A. Rectal sensorimotor dysfunction in constipation. *Best Pract Res Clin Gastroenterol*. 2011;25(1): 103–118. https://doi.org/10.1016/j.bpg.2011.01.001.
44. Drossman D.A., Hasler W.L. Rome IV-Functional GI Disorders: Disorders of Gut-Brain Interaction. *Gastroenterology*. 2016;150(6):1257–1261. https://doi.org/10.1053/j.gastro.2016.03.035.
45. Suttor V.P., Prott G.M., Hansen R.D., Kellow J.E., Malcolm A. Evidence for pelvic floor dyssynergia in patients with irritable bowel syndrome. *Dis Colon Rectum*. 2010;53(2):156–160. https://doi.org/10.1007/DCR.0b013e3181c188e8.

References

1. Suares N.C., Ford A.C. Prevalence of, and risk factors for, chronic idiopathic constipation in the community: systematic review and meta-analysis. *Am J Gastroenterol*. 2011;106(9):1582–1591. https://doi.org/10.1038/ajg.2011.164.
2. Maev I.V., Kucheryavyy Yu.A., Cheremushkin S.V., Andreev D.N. *Chronic constipation from the standpoint of modern medicine*. Moscow: Prima Print; 2020. 40 p. (In Russ.) Available at: https://www.mucofalk.ru/files/ebf2e91ed371c9076f8c954c8e4d15491601043633.pdf.
3. Ivashkin V.T., Mayev I.V., Sheptulin A.A., Trukhmanov A.S., Poluektova E.A., Baranskaya E.K. et al. Clinical guidelines of the Russian Gastroenterological Association for the diagnosis and treatment of adult patients with chronic constipation. *Rossiyskiy zhurnal gastroenterologii, gepatologii, koloproctologii = Russian Journal of Gastroenterology, Hepatology, Coloproctology*. 2017;27(3):75–83. (In Russ.) https://doi.org/10.22416/1382-4376-2017-27-3-75-83.
4. Kucheryavyy Yu.A., Andreev D.N., Cheryomushkin S.V. Chronic constipation: urgency of the problem and current treatment options. *Consilium Medicum*. 2017;19(8):116–120. (In Russ.) Available at: https://cyberleninka.ru/article/n/hronicheskiy-zapor-aktualnost-problemy-i-sovremennye-vozmozhnosti-lecheniya.
5. Andreev D.N., Zaborovsky A.V., Trukhmanov A.S., Maev I.V., Ivashkin V.T. Evolution of the concept of functional diseases of the gastrointestinal tract in the light of the Rome IV revision criteria (2016). *Rossiyskiy zhurnal gastroenterologii, gepatologii, koloproctologii = Russian Journal of Gastroenterology, Hepatology, Coloproctology*. 2017;27(1):4–11. (In Russ.) https://doi.org/10.22416/1382-4376-2017-27-1-4-11.
6. Bharucha A.E., Lacy B.E. Mechanisms, Evaluation, and Management of Chronic Constipation. *Gastroenterology*. 2020;158(5):1232–1249. https://doi.org/10.1053/j.gastro.2019.12.034.
7. Remes Troche J.M., Remes Troche J.M., Tamayo de la Cuesta J.L., Raña Garibay R., Huerta Iga F., Suarez Morán E., Schmulson M. Guidelines for diagnosis and treatment of constipation in México, A) Epidemiology (meta-analysis of the prevalence), pathophysiology and classification. *Rev Gastroenterol Mex*. 2011;76(2):126–132. Available at: https://pubmed.ncbi.nlm.nih.gov/21724488/.
8. Bordin D.S., Kucheryavyy Yu.A., Andreev D.N. Chronic constipation: relevance of the problem and modern possibilities of therapy. *Effektivnaya Far makoterapiya = Effective Pharmacotherapy*. 2019;15(36):76–80. (In Russ.) Available at: https://umedp.ru/upload/iblock/e5c/OptiFibre.pdf.
9. Drossman D.A., Hasler W.L. Rome IV – functional GI disorders: disorders of gut-brain interaction. *Gastroenterology*. 2016;150(6):1257–1261. https://doi.org/10.1053/j.gastro.2016.03.035.
10. Camilleri M., Ford A.C., Mawe G.M., Dinning P.G., Rao S.S., Chey W.D. et al. Chronic constipation. *Nat Rev Dis Primers*. 2017;3:17095. https://doi.org/10.1038/nrdp.2017.95.
11. Forootan M., Bagheri N., Darvishi M. Chronic constipation: a review of literature. *Medicine (Baltimore)*. 2018;97(20):e10631. https://doi.org/10.1097/MD.0000000000010631.
12. Mearin F., Lacy B.E., Chang L., Chey W.D., Lembo A.J., Simren M., Spiller R. Bowel Disorders. *Gastroenterology*. 2016;S0016-5085(16)00222-5. https://doi.org/10.1053/j.gastro.2016.02.031.
13. Ng K.S., Nassar N., Hamd K., Nagarajah A., Gladman M.A. Prevalence of functional bowel disorders and faecal incontinence: an Australian primary care survey. *Colorectal Dis*. 2015;17(2):150–159. https://doi.org/10.1111/codi.12808.
14. Carrington E.V., Heinrich H., Knowles C.H., Fox M., Rao S., Altomare D.F. et al. The international anorectal physiology working group (IAPWG) recommendations: Standardized testing protocol and the London classification for disorders of anorectal function. *Neurogastroenterol Motil*. 2020;32(1):e13679. https://doi.org/10.1111/nmo.13679.
15. Rao S.S., Welcher. K.D., Leistikow J.S. Obstructive defecation: a failure of rectoanal coordination. *Am J Gastroenterol*. 1998;93(7):1042–1050. https://doi.org/10.1111/j.1572-0241.1998.00326.x.
16. Rao S.S., Patcharatrakul T. Diagnosis and treatment of dyssynergic defecation. *J Neurogastroenterol Motil*. 2016;22(3):423–435. https://doi.org/10.5056/jnm16060.
17. Talley N.J., Stanghellini V., Heading R.C., Koch K.L., Malagelada J.R., Tytgat G.N. Functional gastroduodenal disorders. *Gut*. 1999;45(Suppl 2): II37–42. https://doi.org/10.1136/gut.45.2008.ii37.
18. Wald A. Constipation: advances in diagnosis and treatment. *JAMA*. 2016;315(2):185–191. https://doi.org/10.1001/jama.2015.16994.
19. Riegler G., Esposito I. Bristol scale stool form. A still valid help in medical practice and clinical research. *Tech Coloproctol*. 2001;5(3): 163–164. https://doi.org/10.1007/s101510100019.
20. Bharucha A.E., Seide B.M., Zinsmeister A.R., Melton L.J. 3rd. Insights into normal and disordered bowel habits from bowel diaries. *Am J Gastroenterol*. 2008;103(3):692–698. Available at: https://pubmed.ncbi.nlm.nih.gov/18021288/.
21. Locke G.R. 3rd, Zinsmeister A.R., Fett S.L., Melton L.J. 3rd, Talley N.J. Overlap of gastrointestinal symptom complexes in a US community. *Neurogastroenterol Motil*. 2005;17(1):29–34. https://doi.org/10.1111/j.1365-2982.2004.00581.x.
22. Bharucha A.E., Dorn S.D., Lembo A., Pressman A. American Gastroenterological Association medical position statement on constipation. *Gastroenterology*. 2013;144(1):211–217. https://doi.org/10.1053/j.gastro.2012.10.029.
23. Serra J., Pohl D., Azpiroz F., Chiarioni G., Ducrotté P., Gourcerol G. et al. European society of neurogastroenterology and motility guidelines on functional constipation in adults. *Neurogastroenterology Motility*. 2020;32(2):e13762. https://doi.org/10.1111/nmo.13762.
24. Rangan V., Patel R, Nee J,. Iturrino-Moreda J., McMahon C., Ballou S. et al. Medication utilization and satisfaction in irritable bowel syndrome: insight from the IBS in America Survey. *Gastroenterology*. 2019;156(6):S189–S190. https://doi.org/10.1016/S0016-5085(19)37266-X.
25. Rao S.S., Meduri K. What is necessary to Diagnose Constipation? *Best Pract Res Clin Gastroenterol*. 2011;25(1):127–140. https://doi.org/10.1016/j.bpg.2010.11.001.
26. Dinning P.G., Smith T.K., Scott S.M. Pathophysiology of colonic causes of chronic constipation. *Neurogastroenterol Motil*. 2009;21(2 Suppl.):20–30. https://doi.org/10.1111/j.1365-2982.2009.01401.x.
27. Carrington E.V., Heinrich H., Knowles C.H., Rao S.S., Fox M., Scott S.M. Methods of anorectal manometry vary widely in clinical practice: results from an international survey. *Neurogastroenterol. Motil*. 2017;29(8):e13016. https://doi.org/10.1111/nmo.13016.
28. Bharucha A.E. Editorial: identifying colonic motor dysfunction in chronic constipation with high-resolution manometry: pan-colonic pressurizations. *Am J Gastroenterol*. 2017;112(3):490–492. https://doi.org/10.1038/ajg.2016.601.
29. Noelting J., Ratuapli S.K., Bharucha A.E., Harvey D.M., Ravi K., Zinsmeister A.R. Normal values for high-resolution anorectal manometry in healthy women: effects of age and significance of rectoanal gradient. *Am J Gastroenterol*. 2012;107(10):1530–1536. https://doi.org/10.1038/ajg.2012.221.
30. Shelygin Yu.A., Fomenko O.Yu., Morozov S.V., Maev I.V., Nikityuk D.B., Aleshin D.B. et al. Interdisciplinary consensus on the use of Russian-language terminology for anorectal sphincterometry and profilometry. *Terapevticheskii Arkhive = Therapeutic Archive*. 2020;92(8):49–56. (In Russ.) https://doi.org/10.26442/00403660.2020.08.000766.
31. Amieva-Balmori M., Remes Troche J.M. Pruebas neurofisiológicas en trastornos anorrectales. *Acta Gastroenterol Latinoam*. 2015;45(3):252–262. Available at: https://pubmed.ncbi.nlm.nih.gov/28590710/.
32. Chiarioni G., Kim S.M., Vantini I., Whitehead W.E. Validation of the balloon evacuation test: Reproducibility and agreement with findings from anorectal manometry and electromyography. *Clin Gastroenterol Hepatol*. 2014;12(12):2049–2054. https://doi.org/10.1016/j.cgh.2014.03.013.
33. Knowles C.H. Human studies of anorectal sensory function. *Irish Journal of Medical Science*. 2018;187(4):1143–1147. https://doi.org/10.1007/s11845-018-1847-5.
34. Prichard D.O., Lee T., Parthasarathy G., Fletcher J.G., Zinsmeister A.R., Bharucha A.E. High-resolution anorectal manometry for identifying defecatory disorders and rectal structural abnormalities

in women. *Clin Gastroenterol Hepatol*. 2017;15(3):412–420. https://doi.org/10.1016/j.cgh.2016.09.154.
35. Carrington E.V., Scott S.M., Bharucha A., Mion F., Remes-Troche J.M., Malcolm A. et al. Expert consensus document: Advances in the evaluation of anorectal function. *Nat Rev Gastroenterol Hepatol*. 2018;15(5):309–323. https://doi.org/10.1038/nrgastro.2018.27.
36. Hinton J.M., Lennard-Jones J.E., Young A.C. A new method for studying gut transit times using radioopaque markers. *Gut*. 1969;10(10):842–847. https://doi.org/10.1136/gut.10.10.842.
37. Parfenov A.I., Indeikina L.Kh., Belyaeva A.A., Pavlov M.V., Orlova N.V., Atroshchenko A.O. et al. *Chronic constipation*. Moscow: Prima Print; 2016. 52 p. (In Russ.) Available at: https://www.gastroscan.ru/literature/pdf/parfenov-ai-gr.zap.pdf.
38. Metcalf A.M., Phillips S.F., Zinsmeister A.R., MacCarty R.L., Beart R.W., Wolff B.G. Simplified assessment of segmental colonic transit. *Gastroenterology*. 1987;92(1):40–47. https://doi.org/10.1016/0016-5085(87)90837-7.
39. Burton D.D., Camilleri M., Mullan B.P., Forstrom L.A., Hung J.C. Colonic transit scintigraphy labeled activated charcoal compared with ion exchange pellets. *J Nucl Med*. 1997;38(11):1807–1810. Available at: https://pubmed.ncbi.nlm.nih.gov/9374360/.
40. Rao S.S., Kuo B., McCallum R.W., Chey W.D., DiBaise J.K., Hasler W.L. et al. Investigation of colonic and whole-gut transit with wireless motility capsule and radiopaque markers in constipation. *Clin Gastroenterol Hepatol*. 2009;7(5):537–544. https://doi.org/10.1016/j.cgh.2009.01.017.
41. Nam Y.S., Pikarsky A.J., Wexner S.D., Singh J.J., Weiss E.G., Nogueras J.J. et al. Reproducibility of colonic transit study in patients with chronic constipation. *Dis Colon Rectum*. 2001;44(1):86–92. https://doi.org/10.1007/BF02234827.
42. Staller K., Barshop K., Ananthakrishnan A.N., Kuo B. Rectosigmoid localization of radiopaque markers does not correlate with prolonged balloon expulsion in chronic constipation: results from a multicenter cohort. *Am J Gastroenterol*. 2015;110(7):1049–1055. https://doi.org/10.1038/ajg.2015.140.
43. Scott S.M., van den Berg M.M., Benninga M.A. Rectal sensorimotor dysfunction in constipation. *Best Pract Res Clin Gastroenterol*. 2011;25(1):103–118. https://doi.org/10.1016/j.bpg.2011.01.001.
44. Drossman D.A., Hasler W.L. Rome IV-Functional GI Disorders: Disorders of Gut-Brain Interaction. *Gastroenterology*. 2016;150(6):1257–1261. https://doi.org/10.1053/j.gastro.2016.03.035.
45. Suttor V.P., Prott G.M., Hansen R.D., Kellow J.E., Malcolm A. Evidence for pelvic floor dyssynergia in patients with irritable bowel syndrome. *Dis Colon Rectum*. 2010;53(2):156–160. https://doi.org/10.1007/DCR.0b013e3181c188e8.

Информация об авторах:

Казюлин Александр Нисонович, д.м.н., профессор кафедры пропедевтики внутренних болезней и гастроэнтерологии лечебного факультета, Московский государственный медико-стоматологический университет имени А.И. Евдокимова; 127473, Россия, Москва, Делегатская ул., д. 20/1; alexander.kazyulin@yandex.ru

Самсонов Алексей Андреевич, д.м.н., профессор кафедры пропедевтики внутренних болезней и гастроэнтерологии лечебного факультета, Московский государственный медико-стоматологический университет имени А.И. Евдокимова; 127473, Россия, Москва, Делегатская ул., д. 20/1; aleksey.samsonov@gmail.com

Кучерявый Юрий Александрович, к.м.н., доцент кафедры пропедевтики внутренних болезней и гастроэнтерологии лечебного факультета, Московский государственный медико-стоматологический университет имени А.И. Евдокимова; 127473, Россия, Москва, Делегатская ул., д. 20/1; заведующий гастроэнтерологическим отделением, научный руководитель образовательного проекта DiaGastro для врачей по вопросам гастроэнтерологии и смежных дисциплин, Ильинская больница; 143421, Россия, Московская обл., Красногорск, д. Глухово, ул. Рублевское предместье, д. 2, корп. 2; proped@mail.ru

Черемушкин Сергей Викторович, к.м.н., доцент кафедры пропедевтики внутренних болезней и гастроэнтерологии лечебного факультета, Московский государственный медико-стоматологический университет имени А.И. Евдокимова; 127473, Россия, Москва, Делегатская ул., д. 20/1; svch555362@yandex.ru

Гилюк Анастасия Владимировна, аспирант кафедры пропедевтики внутренних болезней и гастроэнтерологии лечебного факультета, Московский государственный медико-стоматологический университет имени А.И. Евдокимова; 127473, Россия, Москва, Делегатская ул., д. 20/1; dr.gilyuk@mail.ru

Information about the authors:

Alexander N. Kazyulin, Dr. Sci. (Med.), Professor of the Department of Propedeutics of Internal Diseases and Gastroenterology, Faculty of Medicine, Yevdokimov Moscow State University of Medicine and Dentistry; 20, Bldg. 1, Delegateskaya St., Moscow, 127473, Russia; alexander.kazyulin@yandex.ru

Aleksey A. Samsonov, Dr. Sci. (Med.), Professor of the Department of Propedeutics of Internal Diseases and Gastroenterology, Faculty of Medicine, Yevdokimov Moscow State University of Medicine and Dentistry; 20, Bldg. 1, Delegateskaya St., Moscow, 127473, Russia; aleksey.samsonov@gmail.com

Yury A. Kucheryavyy, Cand. Sci. (Med.), Associate Professor, Department Propedeutics of Internal Diseases and Gastroenterology, Faculty of Medicine, Yevdokimov Moscow State University of Medicine and Dentistry; 20, Bldg. 1, Delegateskaya St., Moscow, 127473, Russia; Head of the Department of Gastroenterology, Scientific Director of the DiaGastro Educational Project for Doctors in Gastroenterology and Related Disciplines, Ilyinsky Hospital; 2, Bldg. 2, Rublevskoe Predmestye St., Glukhovo, Krasnogorsk, Moscow Region, 143421, Russia; proped@mail.ru

Sergey V. Cheremushkin, Cand. Sci. (Med.), Associate Professor, Department Propedeutics of Internal Diseases and Gastroenterology, Faculty of Medicine, Yevdokimov Moscow State University of Medicine and Dentistry; 20, Bldg. 1, Delegateskaya St., Moscow, 127473, Russia; svch555362@yandex.ru

Anastasia V. Gilyuk, Postgraduate Student of the Department of Propedeutics of Internal Diseases and Gastroenterology, Faculty of Medicine, Yevdokimov Moscow State University of Medicine and Dentistry; 20, Bldg. 1, Delegateskaya St., Moscow, 127473, Russia; dr.gilyuk@mail.ru