BY-NC-ND

https://doi.org/10.21518/2079-701X-2021-18-202-211

Оригинальная статья / Original article

Ринологическая тактика в комплексном лечении больных с тяжелой сочетанной черепно-лицевой травмой, находящихся на ИВЛ

В.В. Дворянчиков[1], Ю.К. Янов[2], Я.А. Накатис[3], В.С. Исаченко[4]✉, lor_vma@mail.ru, **Д.М. Ильясов[4], В.Р. Гофман[5], К.В. Виниченко[4]**

[1] Санкт-Петербургский научно-исследовательский институт уха, горла, носа и речи; 190013, Россия, Санкт-Петербург, ул. Бронницкая, д. 9

[2] Северо-Западный государственный медицинский университет имени И.И. Мечникова; 191015, Россия, Санкт-Петербург, ул. Кирочная, д. 41

[3] Санкт-Петербургский государственный университет; 194291, Россия, Санкт-Петербург, проспект Культуры, д. 4

[4] Военно-медицинская академия имени С.М. Кирова; 194044, Россия, Санкт-Петербург, ул. Академика Лебедева, д. 6

[5] Клиника профессора Гофмана; 195267, Россия, Санкт-Петербург, ул. Ушинского, д. 3, корп. 3

Резюме

Введение. В последние годы травматизм занимает четвертое место среди основных причин смерти населения после заболеваний сердечно-сосудистой системы, злокачественных новообразований и инфекционных заболеваний. Клиническое течение сочетанных травм, как правило, характеризуется высоким числом осложнений, которых значительно больше, чем при изолированных повреждениях.

Цель. Исследовать подходы к совершенствованию оториноларингологической тактики с позиций нормализации функционального состояния слизистой оболочки полости носа, а также повышение эффективности лечения больных с тяжелой сочетанной травмой, находящихся на длительной ИВЛ.

Материалы и методы. В процессе изучения проблемы нарушения мукоцилиарного клиренса слизистой оболочки полости носа было проанализировано функциональное состояние слизистой оболочки у пострадавших с тяжелой сочетанной травмой головы, находящихся на длительной искусственной вентиляции легких. Было изучено состояние одного из важнейших механизмов санации и местной защиты дыхательных путей – мукоцилиарного клиренса, обеспечивающего необходимый потенциал барьерной, очистительной и иммунной функции. Проводилось исследование теплового эффекта полости носа, pH+ слизистой оболочки, изучение частоты биения ресничек мерцательного эпителия и скорости мукоцилиарного транспорта.

Результаты. Проведенные исследования показали, что проблему посттравматического и нозокомиального синусита у пострадавших с тяжелой сочетанной травмой головы необходимо решать в кратчайшие сроки с привлечением современных методов диагностики и лечения, в т. ч. предложенным методом искусственной вентиляции носа. Тяжесть состояния пострадавшего, полученных повреждений исключают использование расширенных методов хирургического, оториноларингологического лечения.

Выводы. Использование малоинвазивных методик лечения, прецизионное техническое исполнение, в т. ч. под эндовидеоконтролем, полисинусотомия позволяли не утяжелять состояние пострадавших и исключить ятрогенное повреждение, способное повлечь необратимые изменения в организме и состоянии пострадавшего.

Ключевые слова: тяжелая сочетанная черепно-лицевая травма, нозокомиальные синуситы, сепсис, оториноларингологическая тактика, малоинвазивные методики

Для цитирования: Дворянчиков В.В., Янов Ю.К., Накатис Я.А., Исаченко В.С., Ильясов Д.М., Гофман В.Р., Виниченко К.В. Ринологическая тактика в комплексном лечении больных с тяжелой сочетанной черепно-лицевой травмой, находящихся на ИВЛ. *Медицинский совет*. 2021;(18):202–211. https://doi.org/10.21518/2079-701X-2021-18-202-211.

Конфликт интересов: авторы заявляют об отсутствии конфликта интересов.

Rhinological tactics in the complex treatment of patients with severe combined cranio-facial trauma who are on mechanical ventilation

Vladimir V. Dvorianchikov[1], Yuri K. Yanov[2], Yakov A. Nakatis[3], Vadim S. Isachenko[4]✉, lor_vma@mail.ru, **Denis M. Ilyasov[4], Viktor R. Gofman[5], Ksenia V. Vinichenko[4]**

[1] St Petersburg Scientific Research Institute of Ear, Throat, Nose and Speech; 9, Bronnitskaya St., St Petersburg, 190013, Russia

[2] North-Western State Medical University named after I.I. Mechnikov; 41, Kirochnaya St., St Petersburg, 191015, Russia

[3] St Petersburg State University; 4, Kultury Ave., St Petersburg, 194291, Russia

[4] Military Medical Academy named after S.M. Kirov; 6, Akademik Lebedev St., St Petersburg, 194044, Russia

[5] Professor Hoffman Clinic; 3, Bldg. 3, Ushinsky St., St Petersburg, 195267, Russia

© Дворянчиков В.В., Янов Ю.К., Накатис Я.А., Исаченко В.С., Ильясов Д.М., Гофман В.Р., Виниченко К.В., 2021

Abstract

Introduction. In recent years, injuries ranked fourth among the main causes of death of the population after diseases of the cardiovascular system, malignant neoplasms and infectious diseases. The clinical course of associated injuries, as a rule, is characterized by a high number of complications, much more than in isolated injuries.

Objective. Explore approaches to improving otorynolaryngological tactics from the standpoint of normalizing the functional state of the nasal mucosa, as well as increasing the effectiveness of treatment of patients with severe concomitant trauma on prolonged mechanical ventilation.

Materials and methods. In the process of studying the problem of impaired mucociliary clearance of the nasal mucosa, the functional state of the mucous membrane in patients with severe concomitant head trauma undergoing prolonged artificial lung ventilation was analyzed. We studied the state of one of the most important mechanisms of sanitation and local protection of the respiratory tract - mucociliary clearance, which provides the necessary potential for barrier, cleansing and immune functions. A study was made of the thermal effect of the nasal cavity, pH + of the mucous membrane, the study of the frequency of beating of the cilia of the ciliated epithelium and the rate of mucociliary transport

Results and discussion. The results of the study showed that the problem of post-traumatic and nosocomial sinusitis in patients with severe concomitant head trauma must be resolved as soon as possible, with the involvement of modern diagnostic and treatment methods, including the proposed method of artificial ventilation of the nose. The severity of the patient's condition, the severity of the injuries received excludes the use of advanced methods of surgical, otorhinolaryngological treatment.

Conclusion. 12:30 PMThe use of minimally invasive methods of treatment, precision technical execution, including under endovideo control, polysinusotomy made it possible not to burden the condition of the victims and exclude iatrogenic damage that could entail irreversible changes in the body and condition of the victim.

Keywords: severe combined craniofacial trauma, prolonged mechanical ventilation, nosocomial sinusitis, sepsis, otorhinolaryngological tactics, minimally invasive techniques

For citation: Dvorianchikov V.V., Yanov Yu.K., Nakatis Ya.A., Isachenko V.S., Iliasov D.M., Gofman V.R., Vinichenko K.V. Rhinological tactics in the complex treatment of patients with severe combined cranio-facial trauma who are on mechanical ventilation. *Meditsinskiy sovet = Medical Council*. 2021;(18):202–211. (In Russ.) https://doi.org/10.21518/2079-701X-2021-18-202-211.

Conflict of interest: the authors declare no conflict of interest.

ВВЕДЕНИЕ

Травматизм населения – одна из важнейших проблем общественного здоровья и здравоохранения, актуальность которой определяется не только медицинскими, но и социально-экономическими аспектами, которые обусловлены последствиями травм, нередко стойкой утратой трудоспособности и даже инвалидностью, а также высоким уровнем смертности от внешних причин [1, 2].

Травматизм остается одной из основных медико-социальных проблем не только в Российской Федерации, но и в большинстве стран мира. По данным ВОЗ, ежегодно в Европе отмечается около 80 млн несчастных случаев, что составляет 2 200 травм в день, или 90 в час[1]. На каждый смертельный случай вследствие травм приходится около 30 госпитализаций и 300 амбулаторных обращений [3–5].

Можно также отметить еще один немаловажный факт данной проблемы – высокий уровень госпитальной летальности, который у больных с сочетанной травмой в 3,1 раза выше, чем у пораженных с изолированной травмой, и находится в пределах от 25 до 60% [6–9]. Частота госпитальной летальности при изолированной черепно-мозговой травме отмечается в диапазоне 1–3%, при сочетанной черепно-мозговой травме – от 21 до 35%, при тяжелой сочетанной черепно-мозговой травме смертность может составлять 80% [10–13].

Практически в 90–100% летальный исход наблюдается у пораженных с очень тяжелыми сочетанными травмами груди и живота, с повреждениями паренхиматозных органов, опорно-двигательного аппарата, с черепно-мозговыми повреждениями, особенно сопровождающимися массивными кровотечениями [14–18].

Отмечается шок, острая кровопотеря вследствие повреждения паренхиматозных органов. В первые трое суток после получения сочетанной черепно-мозговой травмы наиболее частой причиной летальности у данной категории пострадавших является «мозговая смерть» из-за отека и дислокации головного мозга. В дальнейшем летальность коррелирует с развитием гнойно-септических осложнений [19, 20].

Лечебная тактика у пациентов с тяжелыми травмами и ранениями предполагает частое проведение продленной и длительной ИВЛ, что является важнейшим способом коррекции острой дыхательной недостаточности, которая возникает у этой категории пострадавших [21, 22].

Благодаря продленной и длительной ИВЛ и синхронизированной ВВЛ уменьшаются энергозатраты поврежденного организма, повышается напряжение кислорода в артериальной крови, уменьшается шунтирование крови в легких, улучшаются равномерность вентиляции и микроциркуляция, увеличивается разовая производительность сердца. Вместе с тем продленная (в течение 6–24 ч) и особенно длительная ИВЛ (более 24 ч) ухудшает дренажную функцию носа и околоносовых пазух и приводит к формированию застойных явлений и развитию назокомиальных синуситов.

[1] WHO Regional Committee for Europe resolution EUR/RC55/R9 on prevention of injuriesnin the WHO European Region. Copenhagen: WHO Regional Office for Europe; 2005. Available at: http://www.euro.who.int/__data/assets/pdf_file/0017/88100/RC55_eres09.pdf.

Наличие у пациента признаков повреждения носа и околоносовых пазух, формирующиеся застойные явления в околоносовых пазухах в начальный период управляемого аппаратного дыхания обязывают лечащего врача вести данную категорию больных совместно с лор-врачом с первых же дней стационарного лечения.

С позиции оториноларингологии имеется выработанная тактика лечения данной категории пациентов[2]. Она базируется на основании представлений о сроках начала функциональных изменений слизистой оболочки полости носа и подразумевает, что перевод пострадавшего на аппаратное дыхание приводит к стойкому поддержанию стартовых механизмов активно развивающихся патологических изменений в слизистой оболочке [23–25]. Возникает состояние, замыкающее порочный круг развитием гнойных осложнений.

Суть оториноларингологической тактики заключается в исправлении сложившейся ситуации, а также ликвидации возможного источника синдрома системного воспалительного ответа, а в дальнейшем и сепсиса, одним из ключевых моментов которой является перевод пострадавшего на самостоятельное дыхание через естественные дыхательные пути.

У пациентов с тяжелой сочетанной травмой головы, находящихся на искусственной вентиляции легких, в большинстве случаев развитие пиосинуса наблюдается уже на 5–6-е сут. Санация в указанные сроки патологического очага упреждает развитие гнойного воспаления, поддерживающего системный воспалительный ответ и сепсис. У данной категории пострадавших рекомендуется ежедневное выполнение санации полости носа.

Необходимо отметить, что пунктирование околоносовых пазух непосредственно после получения травмы недопустимо, т. к. при промывании полостей пазух высок риск заноса содержимого через небольшие дефекты костных стенок в окружающие ткани – орбиту, полость черепа, мягкие ткани лица. Это, в свою очередь, может стать причиной развития дополнительного воспалительного очага. Также излившаяся в пазухи кровь по типу биологической тампонады приводит к остановке кровотечения. Пунктирование околоносовых пазух целесообразно проводить с 3-х сут. после травмы.

При отсутствии или наличии отрицательной динамики, а также прогрессировании системного воспалительного ответа, в связи с высоким риском трансформации гемосинуса в пиосинус целесообразно выполнение хирургической санации околоносовых пазух в объеме полисинусотомии, в т. ч. эндоскопической, на 3–5-е сут. Наличие дренажей в пораженных околоносовых пазухах позволяет добиться ликвидации очага инфекции, который в период поздних проявлений активно участвует в развитии сепсиса. Тяжесть полученных повреждений, определяющих состояние пострадавшего, исключает использование расширенных агрессивных методов хирургического оториноларингологического лечения. Только использование малоинвазивных хирургических методик – полисинусотомии, их прецизионное техническое исполнение позволяет не утяжелять состояние больных. Однако, без сомнения, нанесение дополнительной хирургической травмы является крайне нежелательной.

Однако в настоящее время проблема ранней санации околоносовых пазух, а значит, и ликвидации одного из очагов гнойной инфекции как перспективного источника сепсиса у пострадавших с тяжелой сочетанной травмой головы до конца остается нерешенной.

Цель исследования: изучить возможности совершенствования оториноларингологической тактики с позиций нормализации функционального состояния слизистой оболочки полости носа, а также повышение эффективности лечения больных с тяжелой сочетанной травмой, находящихся на длительной ИВЛ.

МАТЕРИАЛЫ И МЕТОДЫ

в процессе изучения проблемы нарушения мукоцилиарного клиренса слизистой оболочки полости носа было проанализировано функциональное состояние слизистой оболочки у пострадавших с тяжелой сочетанной травмой головы, находящихся на длительной искусственной вентиляции легких. Было изучено состояние одного из важнейших механизмов санации и местной защиты дыхательных путей – мукоцилиарного клиренса, обеспечивающего необходимый потенциал барьерной, очистительной и иммунной функции. Проводилось исследование теплового эффекта полости носа, pH^+ слизистой оболочки, изучение частоты биения ресничек мерцательного эпителия и скорости мукоцилиарного транспорта. Выявлено динамическое изменение ряда признаков прогрессирующего угнетения активности мерцательного эпителия, обусловленных снижением частоты биения ресничек клеток мерцательного эпителия, значительного подъема температуры в полости носа, локального ацидоза.

Было высказано предположение о наличии возможности позитивного воздействия на эффективную работу реснитчатого аппарата клеток слизистой оболочки полости носа. Отмечено, что дисфункция слизистой оболочки постепенно нивелировалась параллельно с улучшением общего состояния и усилением носового дыхания. У лиц, находившихся на искусственной вентиляции легких, напротив, наблюдалось угнетение функций слизистой оболочки. Происходило развитие патологического процесса, который вызывает недостаточное поступление кислорода в клетки эпителия слизистой оболочки полости носа, что приводит к недостатку свободной энергии – гипоэргозу. Развивалась эндогенная гипоксия вследствие расстройства транспорта кислорода кровью и нарушения тканевого дыхания.

Известно, что тканевой тип гипоксии характеризуется снижением способности клеток использовать кислород для биологического окисления, гипоэргозом, обусловленным падением продуктивности улавливания клеткой свободной энергии, произведенной при биологическом

[2] Ильясов Д.М. *Лечебная тактика при повреждении околоносовых пазух у пострадавших с тяжелой сочетанной травмой головы: дис. ... канд. мед. наук:* 14.01.03. СПб.; 2013. 146 с.

окислении, что может быть результатом разобщения процессов окисления и фосфорилирования [26, 27].

Изменение среды обитания клеток назального эпителия и внутриклеточной среды, вызванное гипоэргозом вследствие гипоксии, приводило к лактатному ацидозу и нарастанию содержания в клетках аденозинмонофосфата. В дальнейшем отмечалось торможение активности ферментов аэробного окисления и растормаживание анаэробного гликолиза. В результате нарастала концентрация свободных ионов водорода и аденозинмонофосфата, которая блокировала уже последний источник свободной энергии для обеспечения функционирования и жизнедеятельности клеток эпителия, что наблюдалось нами при исследовании pH слизистой оболочки.

Состояние, когда наступает нарушение способности клеток утилизировать кислород во время биологического окисления и усваивать при этом свободную энергию в виде макроэргов, связанное с повреждением аппарата тканевого дыхания вследствие гипоксии, называют вторичной тканевой гипоксией [27].

Во многом это явление связано с окислением фосфолипидов клеточных мембран. Также можно предполагать разобщение аэробного окисления и фосфорилирования вследствие ацидоза. Такими же свойствами обладают и микробные токсины микроорганизмов, а также это может быть следствием побочных эффектов лекарственных веществ (антибактериальных препаратов, деконгестантов и др.). Кроме этого, к деструкции клеточных мембран может приводить локальная дистермия.

Происходит процесс разобщения дисульфидных сшивок в структуре поверхностно-клеточных рецепторов и функционально активных внеклеточных биорегуляторов белковой природы, приводящий к их восстановлению в составе молекул рецепторов и биорегуляторов. Образуется функционально неактивная конформация, ограничивающая физиологически адекватные взаимодействия между клеткой и межклеточным пространством и между клеткой и соседними клетками. Структурные клеточные единицы слизистой оболочки полости носа оказываются в условиях автономной изоляции и энергетического дефицита, обусловливающих их дисфункцию: изменения всего нескольких атомов в молекуле белка отражается на работе реснитчатой клетки, затем ткани, органа и всего организма.

Таким образом, в ходе работы была сформулирована гипотеза патогенеза дисфункции мукоцилиарной системы, обусловленной вторичной тканевой гипоксией, ацидозом и нарушением одного из фундаментальных сигнальных механизмов в живой клетке, в основе которого лежат окислительно-восстановительные модификации биологических молекул.

Для решения данной задачи и устранения или уменьшения явления тканевой гипоксии в работе был выбран метод усиления воздушного назального потока и тем самым усиления кровоснабжения слизистой оболочки. В ходе первого этапа исследования было отмечено, что при переводе пациентов с искусственной вентиляции легких на самостоятельное дыхание, резко уменьшалась вероятность возникновения гнойно-воспалительных явлений со стороны носа и околоносовых пазух. Исходя из этого, стало очевидным, что усиление поступления воздуха в полость носа оказывает множественное положительное воздействие, вероятно, за счет активации аэробного гликолиза. В связи с этим была использована вентиляция носа постоянным положительным давлением через носовую маску. Метод заключался в постоянном нагнетании воздуха, пропущенного через систему фильтров и увлажнитель, в полость носа через носовую маску. Для этого использовался аппарат «WEINMANN SOMNO comfport 2E» (Германия) со средними показателями давления воздуха 4,5–5 hPa, с показателями дыхательного объема приблизительно в пределах 6–10 мл/кг для поддержания пикового Paw ниже 35–40 см вод. ст., а статического Paw – ниже 30 см вод. ст.

Параллельно с этим из комплекса лечебных мероприятий исключались местные антиоксиданты, к которым относятся большинство муколитиков и топические деконгестанты, ухудшающие кровоснабжение слизистой оболочки и, следовательно, усиливающие явления тканевой гипоксии.

При планировании исследования состояния слизистой оболочки при различных патологических состояниях полости носа предполагалось, что комплексное обследование больных с данной патологией позволит в наиболее полной и точной степени выявить возможные причины дисфункции мукоцилиарного клиренса, а также вызванный этой дисфункцией объем патологического процесса и определить особенности ее коррекции [28]. Данное исследование было одобрено независимым этическим комитетом при Военно-медицинской академии им. С.М. Кирова (протокол №200 от 23.01.2018 г.).

Для статистической обработки результатов исследования использовались общепринятые и апробированные методы математической статистики, включающие в себя методы расчета числовых характеристик случайных величин, проверки статистических гипотез с помощью t-критерия Стьюдента и визуального сравнения 95%-ного доверительных интервалов показателей в исследуемых группах больных. Значение ошибки I рода в исследовании – $\alpha = 0{,}05$.

● ***Рисунок 1.*** Вентиляция носа постоянным положительным давлением

● ***Figure 1.*** Nasal constant positive pressure ventilation

Математическая обработка результатов проведенных исследований производилась на ЭВМ в программе Microsoft Excel (США) с использованием надстройки «пакет анализа», который предоставляет широкий спектр возможностей для статистического анализа.

Планирование применяемых методов исследования в целом обеспечило проведение комплексного обследования больных, их лечение и сравнительный анализ его результатов. Это позволило получение необходимой достоверной и обоснованной информации для оценки оптимизации диагностики и лечения больных с позиций нарушений мукоцилиарного клиренса.

Предполагалось, что предложенный метод искусственной вентиляции носа постоянным положительным давлением окажет положительное влияние на состояние слизистой оболочки полости носа и приведет к коррекции мукоцилиарного клиренса. Для статистической проверки этого предположения были сформулированы статистические гипотезы:

H0: fмцтIA…fмцтnA = fмцтIБ…fмцтnБ

H1: fмцтIA…fмцтnA ≠ fмцтIБ…fмцтnБ,

где *fмцтIA…fмцтnA* и *fмцтIБ…fмцтnБ* – функция мукоцилиарного клиренса соответствующей группы больных. Сам показатель *f* являлся интегральным и зависел от следующих показателей: эффекта теплообмена, времени перемещения угольного маркера, частоты биения ресничек и pH слизистой оболочки.

Предварительно перед проверкой статистических гипотез была проведена оценка соответствия выборочного распределения на основании примерного равенства среднего значения, моды и медианы (x, Mo, Mn) показателей исследования. Также учитывалось непревышение значения коэффициентов асимметрии и эксцесса. На основании анализа этих показателей было установлено, что выборочное распределение групп больных не противоречит нормальному закону распределения.

Для проверки этих гипотез аналитическим способом использовался t-критерий Стьюдента с одинаковыми или различными дисперсиями на основании проводимого двухвыборочного F-теста для дисперсий.

С учетом этиологических факторов дальнейшее сравнение всех групп пациентов между собой представлялось нецелесообразным, а основной анализ эффективности методов лечения проводился на основании сравнения групп со схожими нозологическими формами.

Для проверки статистических гипотез эффективности предложенного метода были пролечены 57 человек с тяжелой сочетанной травмой головы, находящихся на длительной искусственной вентиляции легких. Пациенты были распределены в две группы: IA (42 пострадавших) и IБ (15 пострадавших).

РЕЗУЛЬТАТЫ

На *рис. 2* представлено распределение пострадавших по причинам получения травмы.

Большинство пострадавших при поступлении в отделение реанимации и интенсивной терапии имели крайне тяжелое состояние и требовали проведения как диагностических мероприятий, так и интенсивной терапии, а зачастую и реанимации.

Рисунок 2. Распределение пострадавших по причинам получения травмы

Figure 2. Distribution of injured persons according to the causes of injury

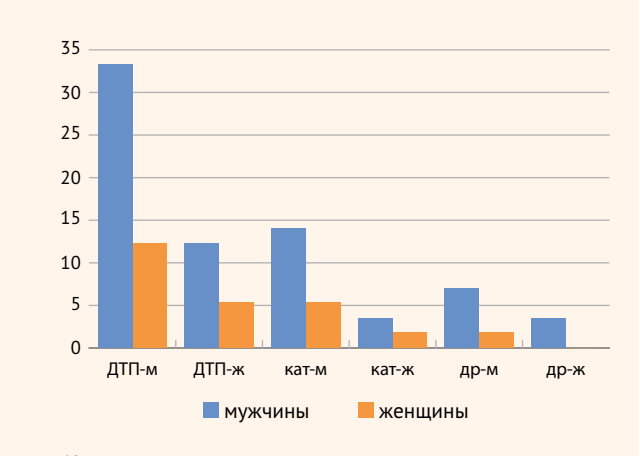

Рисунок 3. Частота и вид тампонады носа у пострадавших

Figure 3. Frequency and type of nasal packing in injured persons

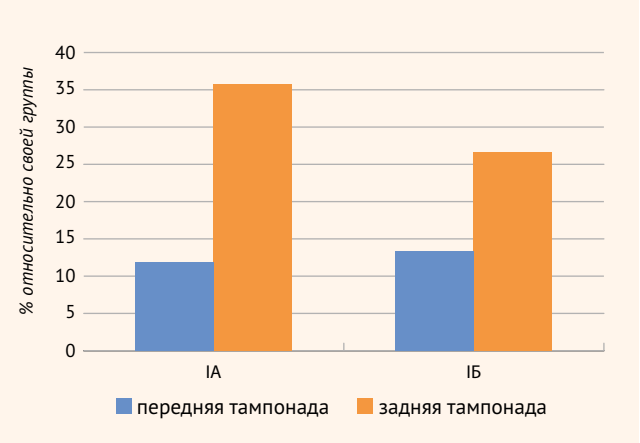

При поступлении раненых с повреждением головы всем выполнялась компьютерная томография и производился осмотр врачами-специалистами, в т ч. оториноларингологом. При поступлении диагностировались повреждения околоносовых пазух, отличающихся значительным полиморфизмом, однако наиболее часто встречались повреждения стенок верхнечелюстных пазух и клеток решетчатой кости.

Полученные повреждения сопровождались носовым кровотечением и необходимостью выполнения тампонады носа. Частота и вид тампонады носа у пострадавших представлены на *рис. 3*.

Наиболее часто повреждение головы сочеталось с травмой нижних конечностей и груди. Это объясняется в первую очередь механизмом возникновения самого повреждения: падения с высоты на ноги или воздействия автотранспортного средства на уровне нижних конечностей с последующим ударом головой о землю.

Первоначально при поступлении и оценке состояния прогнозировалась длительная искусственная вентиляция легких, составившая по 10 ± 3 сут. в IA- и IБ-подгруппах.

Пострадавшим обеих подгрупп проводились лечебные мероприятия, направленные на предотвращение возникновения пиосинуса и в дальнейшем сепсиса. В IБ-подгруппе дополнительно к традиционной тактике применялись мероприятия, направленные на коррекцию мукоцилиарного клиренса. Как было отмечено, предполагалось, что метод искусственной вентиляции носа постоянным положительным давлением оказывал влияние на состояние слизистой оболочки полости носа и приводил к коррекции мукоцилиарного клиренса (гипотеза H_1). Однако основной теорией до ее опровержения оставалась гипотеза H_0, подразумевающая, что никаких различий в методах лечения не наблюдалось. Для статистической проверки гипотез был проведен сравнительный анализ функционального состояния слизистой оболочки полости носа. Сравнение показателей функционального состояния слизистой оболочки полости носа представлено на *рис. 4–7*.

Из представленных на *рис. 4–7* данных становится очевидно, что обнаружены статистически значимые ($p < 0,05$) различия эффекта теплообмена, среднего времени перемещения угольного маркера, средних показателей частоты биения ресничек, изменений pH+ у пострадавших IA- и IБ-подгрупп. Это свидетельствует о том, что применение дополнительных лечебных мероприятий, направленных на коррекцию нарушений функционального состояния слизистой оболочки, оказывает позитивное влияние. Применение вентиляции полости носа положительным давлением способствует значительному увеличению частоты биения ресничек и, соответственно, повышению эффективности мукоцилиарного клиренса, а также теплообменных процессов в полости носа. Состояние показателей pH в первые сутки имеет отличия в виде сдвига pH^+ в щелочную сторону у подгруппы пострадавших IБ, которые нивелируются с 5-х сут. нахождения на ИВЛ.

Результаты лечения пострадавших представлены на *рис. 8, 9*.

Обращает на себя внимание то, что по результатам проводимых КТ-сканирований и нарастающих местных и системных воспалительных изменений всем пациентам IA-подгруппы требовалось проведение пункционного лечения на 2–3-е сут. нахождения на искусственной вентиляции легких. Среди пострадавших IБ-подгруппы такая необходимость возникла в 69,4% случаев.

Нами отмечено резкое уменьшение – с 62,5% до 13,8% – случаев необходимости хирургической санации в результате проведения дополнительных мероприятий, направленных

Рисунок 4. Динамика эффекта теплообмена у пострадавших
Figure 4. Changes in the heat exchange effect in injured persons

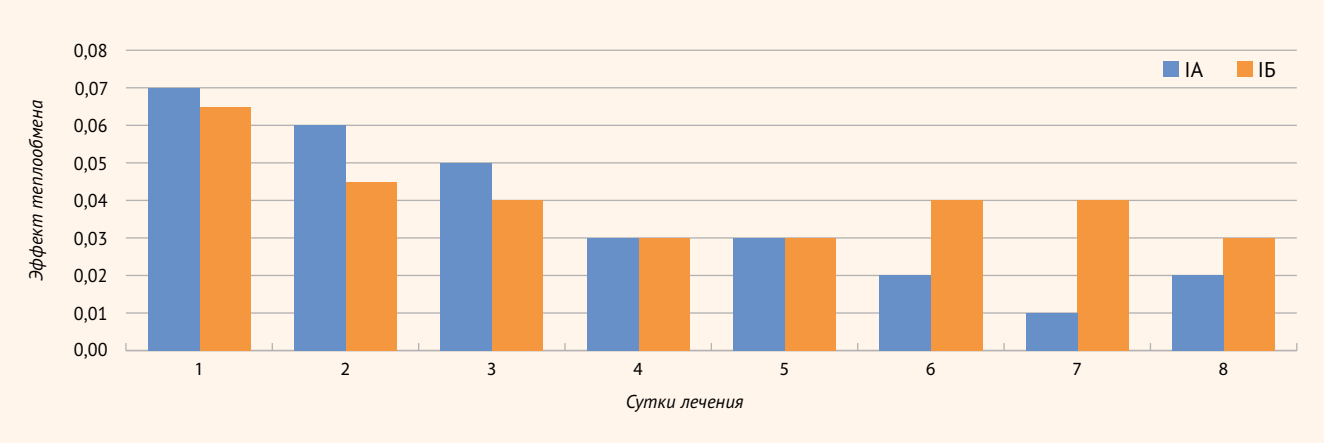

Рисунок 5. Динамика среднего времени перемещения угольного маркера у пострадавших
Figure 5. Changes in the average movement time of a charcoal marker in injured persons

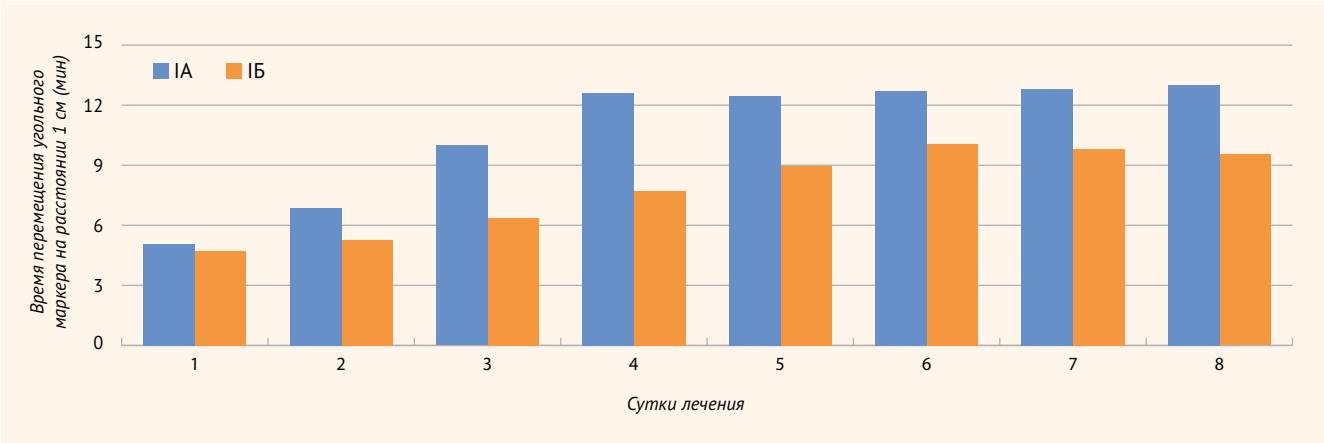

Рисунок 6. Динамика средних показателей частоты биения ресничек у пострадавших
Figure 6. Changes in average ciliary beat frequencies in injured persons

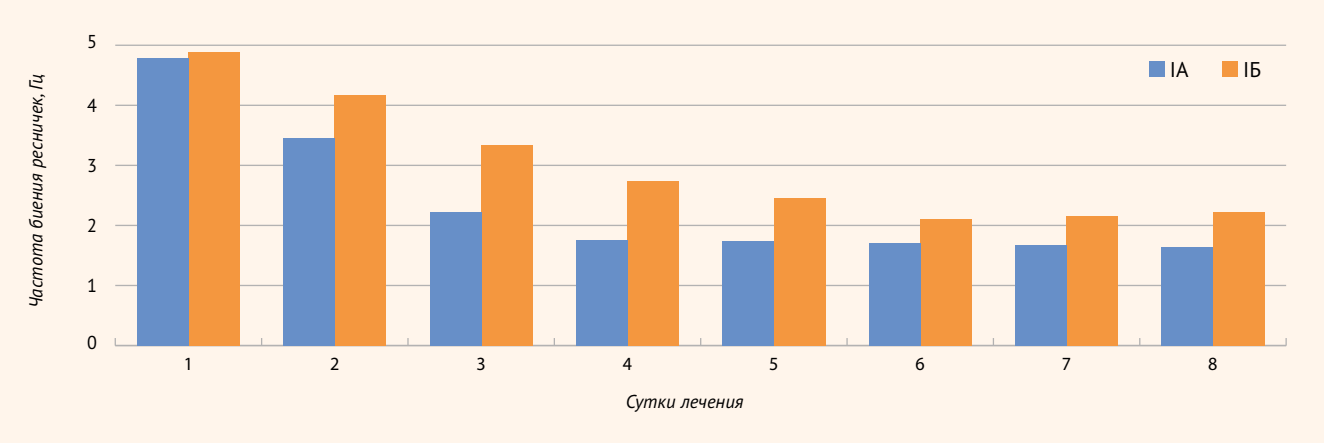

Рисунок 7. Динамика изменений pH+ в полости носа у пострадавших
Figure 7. Changes in nasal pH+ measurements in injured persons

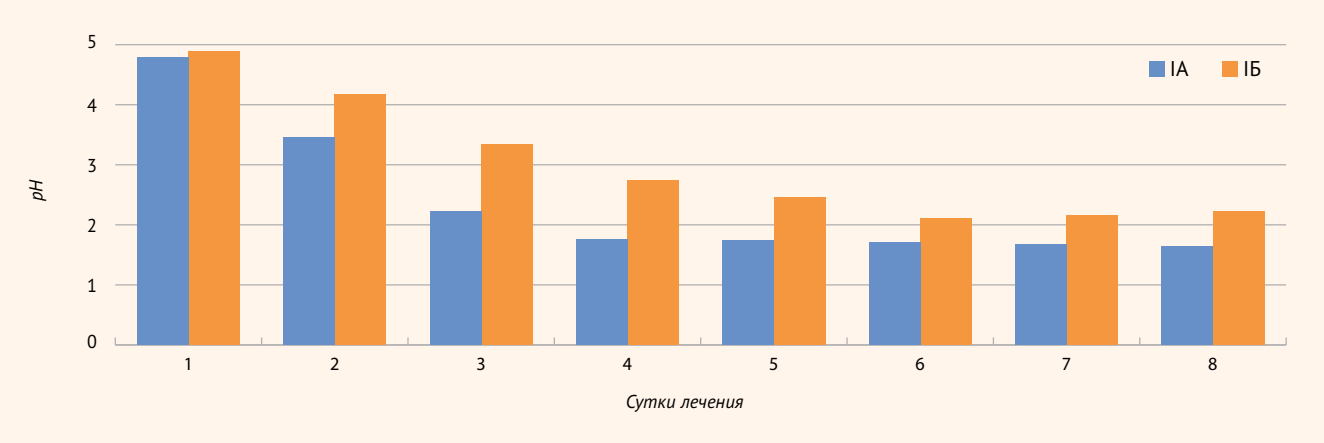

Рисунок 8. Необходимость пункционного лечения околоносовых пазух у пострадавших
Figure 8. Urgency in paranasal sinus puncture treatment in injured persons

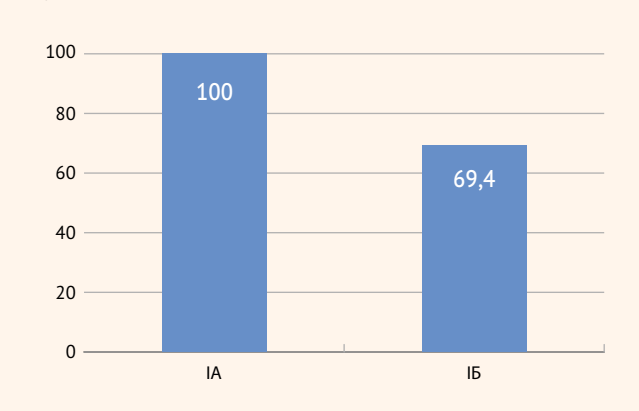

Рисунок 9. Результаты лечения пострадавших
Figure 9. Outcomes of the treatment of injured persons

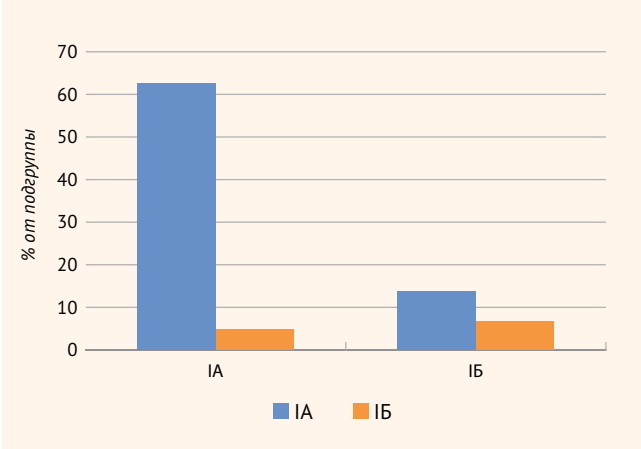

на коррекцию нарушений мукоцилиарного клиренса, и, следовательно, нанесения дополнительной хирургической травмы пациенту, и без того находящемуся в тяжелом состоянии. Также можно говорить о вторичной роли кислотно-основного состояния слизистой оболочки полости носа у таких пациентов и о важности коррекции окислительно-восстановительных реакций на клеточном уровне.

ОБСУЖДЕНИЕ

У пострадавших с тяжелой сочетанной травмой с повреждением носа и околоносовых пазух, находящихся на искусственной вентиляции легких, применение непрерывной вентиляции носа постоянным положительным давлением привело к усилению эффективности мукоцили-

арного клиренса. Это проявлялось в увеличении частоты биения ресничек эпителия в первые сутки лечения (на 2%). В последующий период стационарного лечения наблюдалась более интенсивная динамика: частота биения ресничек увеличилась на 35%, показатель pH^+ слизистой оболочки был выше 7,0, быстрее нормализовался показатель теплообмена полости носа на 12,5%. Необходимо подчеркнуть, что явлений ацидоза слизистой оболочки при исследовании у пострадавших не наблюдалось.

Таким образом, в результате лечения необходимость в проведении санирующей полисинусотомии у пострадавших сократилась на 77,2%. Это было достигнуто благодаря самостоятельной санации околоносовых пазух без перехода в пиосинус и обусловлено повышением эффективности мукоцилиарного клиренса.

ВЫВОДЫ

Разработанный методологический подход отличается принципиально новым теоретическим и методологическим взглядом на решение проблемы лечения данной категории больных и несет в себе потенциал дальнейшего изучения и совершенствования. Искусственная вентиляция полости носа постоянным положительным давлением показана в случае прогнозируемой длительной искусственной вентиляции легких как метод эффективной профилактики нозокомиальных синуситов, особенно в случае травм околоносовых пазух.

Результаты исследования показали, что проблему посттравматического и нозокомиального синусита у пострадавших с тяжелой сочетанной травмой головы необходимо решать в кратчайшие сроки с привлечением современных методов диагностики и лечения, в т. ч. предложенным методом искусственной вентиляции носа. Тяжесть состояния пострадавшего и полученных им повреждений исключает использование расширенных методов хирургического, оториноларингологического лечения. Только использование малоинвазивных методик лечения, прецизионное техническое исполнение, в т. ч. под эндовидеоконтролем, полисинусотомия позволяли не утяжелять состояние пострадавших и исключить ятрогенное повреждение, способное повлечь необратимые изменения в организме и состоянии пострадавшего.

Поступила / Received 18.09.2021
Поступила после рецензирования / Revised 05.10.2021
Принята в печать / Accepted 08.10.2021

Список литературы

1. Сиротко В.В., Косинец А.Н., Глушанко В.С. Множественная и сочетанная травма в структуре травматизма. *Вестник Витебского государственного медицинского университета.* 2004;3(1):104–107. Режим доступа: https://www.elib.vsmu.by/bitstream/123/8677/1/vVGMU_2004_1_104-107.pdf.
2. Багненко С.Ф., Стожаров В.В., Мирошниченко А.Г., Михайлов Ю.М., Закарян А.А., Горяинов М.И., Разумный Н.В. Стандарты оказания скорой медицинской помощи пострадавшим с травмами (на примере пострадавших в дорожно-транспортных происшествиях). *Скорая медицинская помощь.* 2007;8(3):18–22. Режим доступа: https://www.elibrary.ru/item.asp?id=9583583.
3. Исаченко В.С., Ильясов Д.М., Мельник А.М., Овчинников В.Ю., Дворянчиков В.В. Функциональное состояние слизистой оболочки полости носа у больных с тяжелой сочетанной черепно-лицевой травмой, находящихся на искусственной вентиляции легких. *Российская ринология.* 2016;24(3):29–34. https://doi.org/10.17116/rosrino201624329-33.
4. Белецкий А.В., Ломать Л.Н., Мухля А.М., Ралько Е.А. Детский дорожно-транспортный травматизм в Республике Беларусь: оценка рисков. *Российский вестник детской хирургии, анестезиологии и реаниматологии.* 2012;2(3):61–66. Режим доступа: https://cyberleninka.ru/article/n/detskiy-dorozhno-transportnyy-travmatizm-v-respublike-belarus-otsenka-riskov/viewer.
5. Хабриев Р.У., Черкасов С.Н., Егиазарян К.А., Аттаева Л.Ж. Современное состояние проблемы травматизма. *Проблемы социальной гигиены, здравоохранения и истории медицины.* 2017;25(1):4–7. Режим доступа: https://cyberleninka.ru/article/n/sovremennoe-sostoyanie-problemy-travmatizma/viewer.
6. Gassner R., Tuli T., Hächl O., Rudisch A., Ulmer H. Cranio-maxillofacial trauma: a 10 year review of 9,543 cases with 21,067 injuries. *J Craniomaxillofac Surg.* 2003;31(1):51–61. https://doi.org/10.1016/s1010-5182(02)00168-3.
7. Joshi U.M., Ramdurg S., Saikar S., Patil S., Shah K. Brain Injuries and Facial Fractures: A Prospective Study of Incidence of Head Injury Associated with Maxillofacial Trauma. *J Maxillofac Oral Surg.* 2018;17(4):531–537. https://doi.org/10.1007/s12663-017-1078-8.
8. Hilaire C.S., Johnson A., Loseth C., Alipour H., Faunce N., Kaminski S., Sharma R. Facial fractures and associated injuries in high-versus low-energy trauma: all are not created equal. *Maxillofac Plast Reconstr Surg.* 2020;42(1):22. https://doi.org/10.1186/s40902-020-00264-5.
9. Щепин В.О., Шишкин Е.В. Современные проблемы травматизма в Российской Федерации. *Проблемы социальной гигиены, здравоохранения и истории медицины.* 2020;28(5):877–882. Режим доступа: https://journal-nriph.ru/journal/article/view/382.
10. Rajendra P.B., Mathew T.P., Agrawal A., Sabharawal G. Characteristics of associated craniofacial trauma in patients with head injuries: An experience with 100 cases. *J Emerg Trauma Shock.* 2009;2(2):89–94. https://doi.org/10.4103/0974-2700.50742.
11. Mukherjee S., Abhinav K., Revington P.J. A review of cervical spine injury associated with maxillofacial trauma at a UK tertiary referral centre. *Ann R Coll Surg Engl.* 2015;97(1):66–72. https://doi.org/10.1308/003588414X14055925059633.
12. Roccia F., Boffano P., Bianchi F.A., Ramieri G. An 11-year review of dental injuries associated with maxillofacial fractures in Turin, Italy. *Oral Maxillofac Surg.* 2013;17(4):269–274. https://doi.org/10.1007/s10006-012-0371-4.
13. Aldwsari O.M., Aldosari K.H., Alzahrani M.K., Alzahrani Z.A., Alanazi A.H., Alkhathlan K.M. et al. Associated head injuries and survival rate of patients with maxillofacial fractures in road traffic accident: A prospective study in Saudi Arabia. *J Family Med Prim Care.* 2018;7(6):1548–1554. https://doi.org/10.4103/jfmpc.jfmpc_101_18.
14. Al-Qahtani F., Bishawi K., Jaber M., Thomas S. Maxillofacial trauma in the gulf countries: a systematic review. *Eur J Trauma Emerg Surg.* 2021;47(2):397–406. https://doi.org/10.1007/s00068-020-01417-x.
15. Alkhaibary A., Alshalawi A., Althaqafi R.M.M., Alghuraybi A.A., Basalamah A., Shammaa A.M. et al. Traumatic Brain Injury: A Perspective on the Silent Epidemic. *Cureus.* 2021;13(5):e15318. https://doi.org/10.7759/cureus.15318.
16. Zhang M., He Q., Wang Y., Pang S., Wang W., Wang D. et al. Combined penetrating trauma of the head, neck, chest, abdomen and scrotum caused by falling from a high altitude: A case report and literature review. *Int Emerg Nurs.* 2019;44:1–7. https://doi.org/10.1016/j.ienj.2019.01.001.
17. Myhrmann M.S., Janstrup K.H., Møller M., Mabit S.E. Factors influencing the injury severity of single-bicycle crashes. *Accid Anal Prev.* 2021;149:105875. https://doi.org/10.1016/j.aap.2020.105875.
18. Wada T., Yasunaga H., Doi K., Matsui H., Fushimi K., Kitsuta Y., Nakajima S. Impact of hospital volume on mortality in patients with severe torso injury. *J Surg Res.* 2018;222:1–9. https://doi.org/10.1016/j.jss.2017.08.048.
19. Горбунов В.А., Вахмянин А.П., Викторова Т.И. Гемосинус и тяжелая черепно-мозговая травма. *Военно-медицинский журнал.* 2001;(11):39–40.
20. Kawano F., Tashiro K., Ikenoue M., Munakata S., Nakao H., Mizuno T. et al. Current status of trauma surgery at a Japanese prefectural academic institute: improved organization in a regional prefecture. *Surg Today.* 2021;51(6):1001–1009. https://doi.org/10.1007/s00595-020-02196-z.
21. Sahetya S., Allgood S., Gay P.C., Lechtzin N. Long-Term Mechanical Ventilation. *Clin Chest Med.* 2016;37(4):753–763. https://doi.org/10.1016/j.ccm.2016.07.014.
22. Jubran A., Grant B.J.B., Duffner L.A., Collins E.G., Lanuza D.M., Hoffman L.A., Tobin M.J. et al. Long-Term Outcome after Prolonged Mechanical Ventilation.

A Long-Term Acute-Care Hospital Study. *Am J Respir Crit Care Med*. 2019;199(12):1508–1516. https://doi.org/10.1164/rccm.201806-1131OC.
23. Завалий, А.А., Кубышкин А.В. Исследование поверхностной активности синоназального секрета при остром гнойном риносинусите в условиях эксперимента. *Крымский журнал экспериментальной и клинической медицины*. 2016;6(2):37–43. Режим доступа: https://ma.cfuv.ru/docs/235743/%D0%9A%D0%96%D0%AD%D0%9A%D0%9C%202016%20%D1%82%D0%BE%D0%BC%206%20%E2%84%962.pdf.
24. Карпищенко С.А., Александров А.Н., Шахназаров А.Э., Фаталиева А.Ф., Кучеренко М.Э. Функциональное состояние полости носа после эндоскопической септопластики. *Российская оториноларингология*. 2020;19(3):16–21. https://doi.org/10.18692/1810-4800-2020-3-16-21.
25. Дворянчиков В.В., Типикин В.П., Шелиховская М.А., Исаченко В.С., Сыроежкин Ф.А., Миронов В.Г., Глазников Л.А. Использование при пластике хронических и острых перфораций перегородки носа трансплантационных материалов, обработанных по технологии «Аллоплант». *Российская оториноларингология*. 2020;19(2):21–27. https://doi.org/10.18692/1810-4800-2020-2-21-27.
26. Шанин В.Ю. *Типовые патологические процессы*. СПб.: Спецлит; 1996. 278 с.
27. Sutton J.R. Coates G., Remmers J. *Hypoxia*. Philadelphia: B.C. Decker; 1990. 198 p.
28. Корнеенков А.А., Фанта И.В. Оценка размера эффекта клинического воздействия в оториноларингологии. *Российская оториноларингология*. 2020;19(2):42–50. https://doi.org/10.18692/1810-4800-2020-2-42-50.

References

1. Sirotko V.V., Kosinets A.N., Glushanko V.S. Multiple and concomitant trauma in the structure of traumatism. *Vestnik Vitebskogo gosudarstvennogo meditsinskogo universiteta = Vestnik of Vitebsk State Medical University*. 2004;3(1):104–107. (In Russ.) https://www.elib.vsmu.by/bitstream/123/8677/1/vVGMU_2004_1_104-107.pdf.
2. Bagnenko S.F., Stozharov V.V., Miroshnichenko A.G., Mikhailov Yu.M., Zakaryan A.A., Goryainov M.I., Razumny N.V. Standards for the provision of emergency medical care to victims with injuries (on the example of victims of road traffic accidents). *Scoray medicinskaya pomoch = Emergency Medical Care*. 2007;8(3):18–22. (In Russ.) Available at: https://www.elibrary.ru/item.asp?id=9583583.
3. Isachenko V.S., Ilyasov D.M., Melnik A.M., Ovchinnikov V.Yu., Dvoryanchikov V.V. The functional state of the nasal mucosa in patients with severe concomitant craniofacial trauma, who are on artificial ventilation. *Rossiyskaya rinologi = Russian Rhinology*. 2016;24(3):29–34. (In Russ.) https://doi.org/10.17116/rosrino201624329-33.
4. Beletsky A.V., Lomat L.N., Mukhlya A.M., Ralko E.A. Children's road traffic injuries in the Republic of Belarus: risk assessment. *Rossiyskiy vestnik detskoy hirurgii, anestesiologii I reanimatologii = Russian Bulletin of Pediatric Surgery, Anesthesiology and Reanimatology*. 2012;2(3):61–66. (In Russ.) Available at: https://cyberleninka.ru/article/n/detskiy-dorozhno-transportnyy-travmatizm-v-respublike-belarus-otsenka-riskov/viewer.
5. Khabriev R.U., Cherkasov S.N., Egiazarian K.A., Attaieva L.J. The current state of the injury problem. *Problemi socialnoi gigieni, zdravookhranenia i istorii meditsini = Problems of Social Hygiene, Public Care and History of Medicine*. 2017;25(1):4–7. (In Russ.) Available at: https://cyberleninka.ru/article/n/sovremennoe-sostoyanie-problemy-travmatizma/viewer.
6. Gassner R., Tuli T., Hächl O., Rudisch A., Ulmer H. Cranio-maxillofacial trauma: a 10 year review of 9,543 cases with 21,067 injuries. *J Craniomaxillofac Surg*. 2003;31(1):51–61. https://doi.org/10.1016/s1010-5182(02)00168-3.
7. Joshi U.M., Ramdurg S., Saikar S., Patil S., Shah K. Brain Injuries and Facial Fractures: A Prospective Study of Incidence of Head Injury Associated with Maxillofacial Trauma. *J Maxillofac Oral Surg*. 2018;17(4):531–537. https://doi.org/10.1007/s12663-017-1078-8.
8. Hilaire C.S., Johnson A., Loseth C., Alipour H., Faunce N., Kaminski S., Sharma R. Facial fractures and associated injuries in high-versus low-energy trauma: all are not created equal. *Maxillofac Plast Reconstr Surg*. 2020;42(1):22. https://doi.org/10.1186/s40902-020-00264-5.
9. Schepin V.O., Shishkin E.V. The actual problems of traumatism in the Russian Federation. *Problemi socialnoi gigieni, zdravookhranenia i istorii meditsini = Problems of Social Hygiene, Public Care and History of Medicine*. 2020;28(5):877–882. (In Russ.) Available at: https://journal-nriph.ru/journal/article/view/382.
10. Rajendra P.B., Mathew T.P., Agrawal A., Sabharawal G. Characteristics of associated craniofacial trauma in patients with head injuries: An experience with 100 cases. *J Emerg Trauma Shock*. 2009;2(2):89–94. https://doi.org/10.4103/0974-2700.50742.
11. Mukherjee S., Abhinav K., Revington P.J. A review of cervical spine injury associated with maxillofacial trauma at a UK tertiary referral centre. *Ann R Coll Surg Engl*. 2015;97(1):66–72. https://doi.org/10.1308/003588414X14055925059633.
12. Roccia F., Boffano P., Bianchi F.A., Ramieri G. An 11-year review of dental injuries associated with maxillofacial fractures in Turin, Italy. *Oral Maxillofac Surg*. 2013;17(4):269–274. https://doi.org/10.1007/s10006-012-0371-4.
13. Aldwsari O.M., Aldosari K.H., Alzahrani M.K., Alzahrani Z.A., Alanazi A.H., Alkhathlan K.M. et al. Associated head injuries and survival rate of patients with maxillofacial fractures in road traffic accident: A prospective study in Saudi Arabia. *J Family Med Prim Care*. 2018;7(6):1548–1554. https://doi.org/10.4103/jfmpc.jfmpc_101_18.
14. Al-Qahtani F., Bishawi K., Jaber M., Thomas S. Maxillofacial trauma in the gulf countries: a systematic review. *Eur J Trauma Emerg Surg*. 2021;47(2):397–406. https://doi.org/10.1007/s00068-020-01417-x.
15. Alkhaibary A., Alshalawi A., Althaqafi R.M.M., Alghuraybi A.A., Basalamah A., Shammaa A.M. et al. Traumatic Brain Injury: A Perspective on the Silent Epidemic. *Cureus*. 2021;13(5):e15318. https://doi.org/10.7759/cureus.15318.
16. Zhang M., He Q., Wang Y., Pang S., Wang W., Wang D. et al. Combined penetrating trauma of the head, neck, chest, abdomen and scrotum caused by falling from a high altitude: A case report and literature review. *Int Emerg Nurs*. 2019;44:1–7. https://doi.org/10.1016/j.ienj.2019.01.001.
17. Myhrmann M.S., Janstrup K.H., Møller M., Mabit S.E. Factors influencing the injury severity of single-bicycle crashes. *Accid Anal Prev*. 2021;149:105875. https://doi.org/10.1016/j.aap.2020.105875.
18. Wada T., Yasunaga H., Doi K., Matsui H., Fushimi K., Kitsuta Y., Nakajima S. Impact of hospital volume on mortality in patients with severe torso injury. *J Surg Res*. 2018;222:1–9. https://doi.org/10.1016/j.jss.2017.08.048.
19. Gorbunov V.A., Vakhmyanin A.P., Viktorova T.I. Hemosinus and severe traumatic brain injury. *Voenno-medicinskiy zhurnai = The Military Medical Journal*. 2001;(11):39–40. (In Russ.)
20. Kawano F., Tashiro K., Ikenoue M., Munakata S., Nakao H., Mizuno T. et al. Current status of trauma surgery at a Japanese prefectural academic institute: improved organization in a regional prefecture. *Surg Today*. 2021;51(6):1001–1009. https://doi.org/10.1007/s00595-020-02196-z.
21. Sahetya S., Allgood S., Gay P.C., Lechtzin N. Long-Term Mechanical Ventilation. *Clin Chest Med*. 2016;37(4):753–763. https://doi.org/10.1016/j.ccm.2016.07.014.
22. Jubran A., Grant B.J.B., Duffner L.A., Collins E.G., Lanuza D.M., Hoffman L.A., Tobin M.J. et al. Long-Term Outcome after Prolonged Mechanical Ventilation. A Long-Term Acute-Care Hospital Study. *Am J Respir Crit Care Med*. 2019;199(12):1508–1516. https://doi.org/10.1164/rccm.201806-1131OC.
23. Zavaliy, A.A., Kubyshkin A.V. Investigation of the surface activity of sinonasal secretions in acute purulent rhinosinusitis under experimental conditions. *Krimskiy zhurnal experementalnoy i clinicheskoy medicine = Crimea Zhurnal of Experimental and Clinical Medicine*. 2016;6(2):37–43. (In Russ.) Available at: https://ma.cfuv.ru/docs/235743/%D0%9A%D0%96%D0%AD%D0%9A%D0%9C%202016%20%D1%82%D0%BE%D0%BC%206%20%E2%84%962.pdf.
24. Karpishchenko S.A., Aleksandrov A.N., Shakhnazarov A.E., Fatalieva A.F., Kucherenko M.E. Functional state of the nasal cavity after endoscopic septoplasty. *Rossiiskaya otorinolaringologiya = Russian Otorhinolaryngology*. 2020;19(3):16–21. (In Russ.) https://doi.org/10.18692/1810-4800-2020-3-16-21.
25. Dvoryanchikov V.V., Tipikin V.P., Shelikhovskaya M.A., Isachenko V.S., Syroezhkin F.A., Mironov V.G., Glaznikov L.A. The use in plastic of chronic and acute perforations of the nasal septum of transplant materials processed by the Alloplant technology. *Rossiiskaya otorinolaringologiya = Russian Otorhinolaryngology*. 2020;19(2):21–27. (In Russ.) https://doi.org/10.18692/1810-4800-2020-2-21-27.
26. Shanin V.Yu. *Typical pathological processes*. St Petersburg: Spetslit; 1996. 278 p. (In Russ.)
27. Sutton J.R. Coates G., Remmers J. *Hypoxia*. Philadelphia: B.C. Decker; 1990. 198 p.
28. Korneenkov A.A., Fanta I.V. Estimation of the effect size of clinical intervention in otorhinolaryngology. *Rossiiskaya otorinolaringologiya = Russian Otorhinolaryngology*. 2020;19(2):42–50. (In Russ.) https://doi.org/10.18692/1810-4800-2020-2-42-50.

Информация об авторах:

Дворянчиков Владимир Владимирович, д.м.н., профессор, заслуженный врач России, директор, Санкт-Петербургский научно-исследовательский институт уха, горла, носа и речи; 190013, Россия, Санкт-Петербург, ул. Бронницкая, д. 9; https://orcid.org/0000-0002-0925-7596; 3162256@mail.ru

Янов Юрий Константинович, академик РАН, д.м.н., профессор, Северо-Западный государственный медицинский университет имени И.И. Мечникова; 191015, Россия, Санкт-Петербург, ул. Кирочная, д. 41; https://orcid.org/0000-0001-9195-128X

Накатис Яков Александрович, д.м.н., профессор, заведующий кафедрой оториноларингологии и офтальмологии медицинского факультета, Санкт-Петербургский государственный университет; 194291, Россия, Санкт-Петербург, проспект Культуры, д. 4; https://orcid.org/0000-0001-8837-6085; nakatis@med122.com

Исаченко Вадим Сергеевич, д.м.н., доцент кафедры отоларингологии, Военно-медицинская академия имени С.М. Кирова; 194044, Россия, Санкт-Петербург, ул. Академика Лебедева, д. 6; https://orcid.org/0000-0001-9090-0413; lor_vma@mail.ru

Ильясов Денис Маратович, к.м.н. преподаватель, Военно-медицинская академия имени С.М. Кирова; 194044, Россия, Санкт-Петербург, ул. Академика Лебедева, д. 6; https://orcid.org/0000-0002-3809-2903; spb118@yandex.ru

Гофман Виктор Робертович, д.м.н., генеральный директор, Клиника профессора Гофмана; 195267, Россия, Санкт-Петербург, ул. Ушинского, д. 3, корп. 3; https://orcid.org/0000-0002-3111-2887; info@klinika-gofmana.ru

Виниченко Ксения Владимировна, врач-отоларинголог Клиники оториноларингологии, докторант кафедры отоларингологии, Военно-медицинская академия имени С.М. Кирова; 194044, Россия, Санкт-Петербург, ул. Академика Лебедева, д. 6; https://orcid.org/0000-0002-0580-5268; vinichenkokv@mail.ru

Information about the authors:

Vladimir V. Dvorianchikov, Dr. Sci. (Med.), Professor, Director, St Petersburg Research Institute of Ear, Throat, Nose and Speech; 9, Bronnitskaya St., St Petersburg, 190013, Russia; https://orcid.org/0000-0002-0925-7596; 3162256@mail.ru

Yuri K. Yanov, Academician RAS, Dr. Sci. (Med.), Professor, North-Western State Medical University named after I.I. Mechnikov; 41, Kirochnaya St., St Petersburg, 191015, Russia; https://orcid.org/0000-0001-9195-128X

Yakov A. Nakatis, Dr. Sci. (Med.), Professor, Head of the Chair of Otorhinolaryngology and Ophthalmology of the Medical Faculty, St Petersburg State University; 4, Kultury Ave., St Petersburg, 194291, Russia; https://orcid.org/0000-0001-8837-6085; nakatis@med122.com

Vadim S. Isachenko, Dr. Sci. (Med.), Associate Professor, Department of Otolaryngology, Military Medical Academy named S.M. Kirov; 6, Akademik Lebedev St., St Petersburg, 194044, Russia; https://orcid.org/0000-0001-9090-0413; lor_vma@mail.ru

Denis M. Ilyasov, Cand. Sci. (Med.), Lecturer, Military Medical Academy named after S.M. Kirov; 6, Akademik Lebedev St., St Petersburg, 194044, Russia; https://orcid.org/0000-0002-3809-2903; spb118@yandex.ru

Viktor R. Gofman, Dr. Sci. (Med.), General Manager, Professor Hoffmann's Clinic; 3, Bldg. 3, Ushinsky St., St Petersburg, 195267, Russia; https://orcid.org/0000-0002-3111-2887; info@klinika-gofmana.ru

Ksenia V. Vinichenko, Otolaryngologist of the Clinic of Otolaryngology, Doctoral Candidate of the Department of Otolaryngology, Military Medical Academy named S.M. Kirov; 6, Akademik Lebedev St., St Petersburg, 194044, Russia; https://orcid.org/0000-0002-0580-5268; vinichenkokv@mail.ru