BY-NC-ND

https://doi.org/10.21518/2079-701X-2022-16-1-257-263

Обзорная статья / Review article

Роль защиты слизистой носоглотки для профилактики ОРВИ и гриппа у детей

С.А. Карпищенко, https://orcid.org/0000-0003-1124-1937, karpischenkos@mail.ru
Ю.А. Роднева✉, https://orcid.org/0000-0001-9718-3808, Rodneva.ent@gmail.com
Первый Санкт-Петербургский государственный медицинский университет имени академика И.П. Павлова; 197022, Россия, Санкт-Петербург, ул. Льва Толстого, д. 6–8

Резюме
Острая респираторная вирусная инфекция (ОРВИ) – самая частая инфекция человека. Так, дети в возрасте 0–5 лет переносят, в среднем, 6–8 эпизодов ОРВИ в течение года, при посещении детского сада заболеваемость на 1–2 годах обучения на 10–15% выше, чем у детей, не посещающих дошкольные учебные заведения, но последние чаще болеют в школе. Наиболее высокий уровень заболеваемости наблюдается в период с сентября по апрель и составляет 87–91 тыс. случаев на 100 тыс. населения.
Защита организма от инфекционных агентов, осуществляемая в несколько этапов и на различных уровнях (слизистая оболочки полости носа, околоносовые пазухи, носоглотка), в первую очередь, зависит от механического барьера, который предотвращает попадание инфекции в организм. Это достигается благодаря особенностям строения слизистой – респираторному эпителию, мукоцилиарному транспорту, свойствам слизи и лимфоидным органам, ассоциированным со слизистыми. Если возбудитель проникает через этот барьер, то в борьбу включается врожденный иммунитет, на следующем этапе задействуется приобретенный иммунитет. В зависимости от строения вируса (маленький размер, невозможность размножения вне клетки) противовирусная защита может быть различной. Сформированный иммунный ответ сохраняется и после элиминации возбудителя в виде иммунной памяти, что приводит к более быстрой и сильной реакции при повторном появлении возбудителя. Особую группу риска по частоте и тяжести ОРВИ и гриппа составляют дети с первичным иммунодефицитом, генетическими, онкологическими, гематологическими заболеваниями, бронхиальной астмой, хронической ЛОР-патологией. В связи с этим, именно профилактика заболеваемости ОРВИ и гриппа представляется крайне важной.

Ключевые слова: ОРВИ, носоглотка, мукоцилиарный транспорт, интерферон, иммунодефицит, часто болеющие дети, аденоидит, синусит

Для цитирования: Карпищенко С.А., Роднева Ю.А. Роль защиты слизистой носоглотки для профилактики ОРВИ и гриппа у детей. *Медицинский совет.* 2022;16(1):257–263. https://doi.org/10.21518/2079-701X-2022-16-1-257-263.

Конфликт интересов: авторы заявляют об отсутствии конфликта интересов.

The importance of the nasopharyngeal mucosa protection for prevention of acute respiratory viral infections and influenza in children

Sergey A. Karpishchenko, https://orcid.org/0000-0003-1124-1937, karpischenkos@mail.ru
Yuliia A. Rodneva✉**,** https://orcid.org/0000-0001-9718-3808, Rodneva.ent@gmail.com
Pavlov First Saint Petersburg State Medical University; 6–8, Lev Tolstoy St., St Petersburg, 197022, Russia

Abstract
ARVI is the most common children infection: children aged 0–5 years suffer, on average, 6–8 episodes of ARVI per year; and in the 1–2 years of visiting kindergarten the incidence rate is higher for 10–15% than in unorganized children, and at school the latter get sick more often. The incidence of ARVI is the highest in the period from September to April and it amounts about 87–91 thousand per 100 thousand in the population. The respiratory infectious disease protection of the organism is carried out in several stages and at various levels. It primarily depends on a mechanical barrier that prevents entering the virus agent into the organism – the mucous membrane of the nasal cavity, paranasal sinuses and nasopharynx. It can be achieved due to the peculiarities of its structure – respiratory epithelium, mucociliary transport, mucus properties and lymphoid organs associated with mucous membranes. If the pathogen nevertheless penetrates this barrier, then innate immunity starts protection activity, and after that the acquired immunity activates. Antiviral protection has differences due to the structure of the virus, it's extremely small size, and the impossibility of reproduction outside the cells. The formed immune response persists even after elimination of the pathogen in the form of immune memory, which allows a faster and stronger reaction when the pathogen reappears. Children with primary immunodeficiency, genetic, oncological, hematological diseases, bronchial asthma, chronic ENT pathology are a special risk group in terms of the frequency and severity of ARVI and influenza. In this connection, the prevention of the incidence of ARVI and influenza is extremely important.

Keywords: ARVI, nasopharynx, mucociliary transport, interferon, immunodeficiency, frequently ill children, adenoiditis, sinusitis

© Карпищенко С.А., Роднева Ю.А., 2022

For citation: Karpishchenko S.A., Rodneva Yu.A. The importance of the nasopharyngeal mucosa protection for prevention of acute respiratory viral infections and influenza in children. *Meditsinskiy Sovet.* 2022;16(1):257–263. (In Russ.) https://doi.org/10.21518/2079-701X-2022-16-1-257-263.

Conflict of interests: the authors declare no conflict of interests.

ВВЕДЕНИЕ

Носоглотка является верхним отделом глотки и располагается от основания черепа до уровня твердого нёба. На ее боковой стенке с каждой стороны на расстоянии примерно 1,0 см от заднего конца нижней носовой раковины располагается глоточное устье слуховой трубы, которое сообщает глотку с барабанной полостью. Сверху и сзади эти отверстия ограничены трубными валиками. Сзади от устья слуховой трубы на боковой стенке носоглотки имеется Rosenmuller Fossa, где расположено скопление лимфаденоидной ткани, являющееся трубной миндалиной. На задневерхней стенке носоглотки находится 3-я миндалина лимфоидного кольца Пирогова-Вальдейера или глоточная миндалина [1, 2]. Гипертрофия этой миндалины (аденоидные разрастания) может частично или полностью перекрывать хоаны, вызывать затруднение носового дыхания, блокировать устья слуховых труб и вызывать средний отит [3, 4]. С возрастом глоточная миндалина подвергается инволюции, и у взрослых она, как правило, отсутствует [5]. Важно помнить, что отток лимфы из глотки происходит в глубокие задние шейные лимфатические узлы. Особенностью детского возраста является наличие заглоточных боковых и срединных лимфатических узлов [2]. Носоглотка как часть глотки формируется из головной кишки. Начало развития носоглоточной и трубной миндалин приходится на 6-й мес. гестационного периода. После рождения носоглоточная миндалина формируется активнее других. У 3-месячного ребенка средний размер миндалины составляет 10 × 7 × 4 мм, после года – 11 × 8 × 5, к 2 годам достигается полное развития миндалины [2, 5]. Однако в последнее время в медицинской практике все чаще встречаются пациенты младшего возраста (до 2 лет) со значительно увеличенной миндалиной, что приводит к нарушению функций носоглотки [2, 4]. По нашим наблюдениям, чаще всего это связано с увеличением частоты и длительности протекания вирусных инфекций – вирусов гриппа А, парагриппа (серотипы 1–3), РС-вирусов, аденовирусов (серотипы 1–4, 5, 7), риновирусов, энтеровирусов ЕСНО (серотипы 2, 4, 9) [6, 7].

Помимо функции дыхания и резонирования голоса, крайне важной является защитная функция носоглотки, которая обеспечивается лимфаденоидным глоточным кольцом, работой мерцательного эпителия и бактерицидным свойством слизи при помощи лизоцима, IgA, медиаторов и антител. Ведущую роль в защитной функции носоглотки играет слизистая оболочка, которая является продолжением слизистой оболочки полости носа, она покрыта многорядным (псевдомногослойным) мерцательным эпителием респираторного типа и состоит из мерцательных, бокаловидных и вставочных клеток (*рис. 1, рис. 2*) [8]. Под влиянием ряда факторов любые клетки приобретают черты иммуноцитов. Мерцательная клетка имеет многочисленные реснички, скорость биения которых 13–14 раз в минуту, их движения синхронны, что позволяет обеспечить продвижение слизи [1, 9]. Бокаловидные клетки выделяют значительное количество жидкого мукоидного и серозного секретов и являются эндоэпителиальными железами. В норме соотношение этих клеток одинаковое.

При инфекционном процессе в эпителиальном слое происходит значительное увеличение бокаловидных клеток, из-за чего изменяется соотношение мерцательных и бокаловидных клеток, что нарушает нормальную эвакуацию избыточной слизи [9, 10]. Нарушение мукоцилиарного клиренса на фоне инфекционного процесса рассматривается в качестве одного из ведущих факторов, способствующих развитию острого риносинусита у детей [11, 12]. Установлено, что при остром вирусном процессе происходит достоверное снижение относитель-

Рисунок 1. Виды клеток в составе эпителия воздухоносных путей
Figure 1. Cell types of the respiratory epithelium

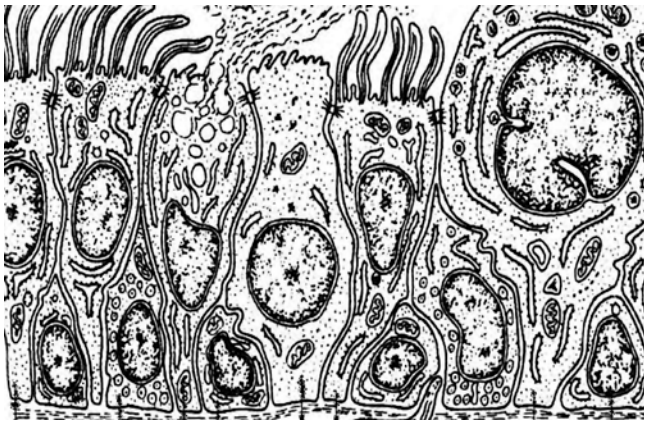

Рисунок 2. Респираторный эпителий, окраска азур-кармин
Figure 2. Respiratory epithelium, azure-carmine staining

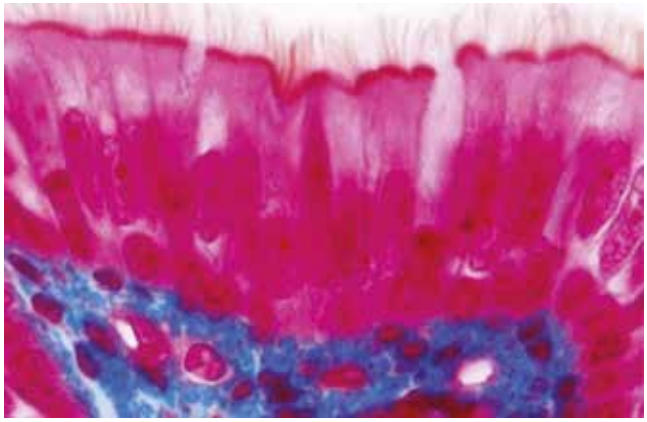

ного количества клеток с подвижными цилиями, частоты биения и длины цилий, и выживаемости клеток [12].

Сама слизь имеет важные физико-химические свойства, обеспечивающие работу защитного механизма верхних дыхательных путей: ее специфические факторы – иммуноглобулины, неспецифические – лизоцим, гликопротеины, протеазы, интерферон, комплемент [9]. Интерферон – белок с противовирусной эффективностью, который активирует клеточные гены, синтезирующие белки, а те, в свою очередь, ингибируют синтез вирусной РНК (ДНК). Белок обладает и иммуномодулирующим свойством: увеличивает активность цитотоксических Т-клеток и естественных киллеров. Это позволяет интерферону обеспечивать естественный иммунитет, но при этом влиять и на приобретенный, что определяет течение и исход вирусной инфекции [13]. Его главным свойством является препятствование размножению вируса. Интерферон активирует олигоаденилатциклазу и протеинкиназу, которые подавляют синтез новых вирусных белков и активируют белок p53, что вызывает апоптическую смерть инфицированной клетки [13]. Стимуляция иммунной системы и координация активности всех ее звеньев достигается через синтез молекул комплекса гистосовместимости 1-го и 2-го классов, обеспечивающих высокую презентацию вирусных пептидов Т-лимфоцитами и натуральными киллерами [14].

ОРВИ вызывает морфологические преобразования в слизистой: десквамацию эпителиальных клеток, изменение респираторных клеток и самих ресничек. Через несколько часов ОРВИ наблюдается угнетение цилиарной активности, при этом бактерии, находящиеся на поверхности, получают возможность для активизации. Разрушение эпителиальных клеток открывает возможность для формирования бактериальных очагов. Все иммунные компоненты направлены на борьбу с вирусной инфекцией, что отвлекает от ответной реакции на проникновение бактериальных возбудителей [13]. Дальнейшая персистенция вируса в мерцательном эпителии ведет к нарушению проницаемости протоплазматических мембран и проникновению токсинов в клетки.

Пораженные клетки эпителия выделяют цитокины, в т. ч. интерлейкин 8 (ИЛ-8), его количество коррелирует со степенью привлечения фагоцитов в подслизистый слой и эпителий, и определяет выраженность симптомов. Увеличение назальной секреции связано с повышением проницаемости сосудов, количество лейкоцитов в слизи может значительно повышаться и менять цвет секрета с прозрачного на бело-желтый или зеленоватый, при этом нельзя считать изменение цвета назальной слизи признаком бактериальной инфекции [15, 16].

Согласно данным Педиатрического респираторного общества, слизистая содержит определенное количество иммунных клеток, которые представлены организованными тканевыми структурами и диффузной лимфоидной тканью. Мукозо-ассоциированная лимфоидная ткань и мукозо-ассоциированная иммунная система – это важные компоненты защиты. Известная концепция иммунной солидарности слизистых состоит в следующем: несмотря на некоторую разобщенность систем иммунитета с лимфоидной тканью, ассоциированной со слизистыми, все отделы иммунной системы функционируют как единое целое благодаря способности иммунных клеток к миграции и рециркуляции [13, 14].

Лимфоидная ткань, ассоциированная со слизистой оболочкой, выполняет функцию секреции иммуноглобулина А (IgA) на эпителий слизистой оболочки, который является первой линией обороны, т. к. именно он отвечает за местный иммунитет [13]. Степень защиты от вирусных инфекций коррелирует с уровнем секреторных IgA. Также в эпителии, покрывающем носоглоточную миндалину, расположены М-клетки, осуществляющие функцию поглощения и транспортировки процессинга антигенов лимфоцитами [14].

Частые вирусные инфекции приводят к увеличению количества и размера фолликул лимфоидной ткани – гипертрофии аденоид, что, в свою очередь, ведет к большому количеству сопутствующих патологий: рецидивирующему среднему отиту и снижению слуха, и, как следствие, к нарушению формирования речи ребенка; к обструктивному апноэ сна и нарушению роста и развития ребенка, т. к. максимальная выработка соматотропного гормона роста происходит в фазу глубокого сна; неправильному развитию челюстно-лицевой области; задержке психического развития, неврозу, вялости ребенка, отсутствию способности к концентрации, рассеянности, ослаблению памяти за счет гипоксии, снижению слуха и т.д. [10]. Может наблюдаться нарушение общего состояния: плаксивость, раздражительность, бледность кожных покровов, снижение аппетита, в основе чего лежит нервно-рефлекторный механизм, эпилептиформные припадки, ночное недержание мочи, склонность к воспалительным заболеваниям нижних дыхательных путей, длительный кашель на фоне постназального затекания слизи и др. симптомы [3, 17].

По статистике патология глоточной миндалины (аденоиды, аденоидит) составляет 51,8% в структуре ЛОР-заболеваний. В группе часто болеющих детей этот показатель составил от 37 до 70% [2]. Слишком короткие периоды выздоровления между эпизодами заболевания не дают организму снизить защитный потенциал аденоидной системы и уменьшить объем аденоидной ткани перед очередным воспалением. Постепенно аденоиды сами становятся источником инфекции и аллергизации, и развивается хронический аденоидит.

Таким образом, острая вирусная инфекция запускает патологический процесс в полости носа и носоглотке и может приводить к инфекционным процессам всех отделов верхних и нижних дыхательных путей. Происходит это благодаря следующим механизмам: угнетается двигательная активность мерцательного эпителия, возникает отек слизистой, нарушается носовое дыхание, оно становится ротовым, что ведет к недостаточному увлажнению, согреванию и очищению воздуха, постоянному охлаждению полости рта, глотки, нижних дыхательных путей. Вдыхаемая при ротовом дыхании масса микробов и пылевых частиц оседает на слизистой оболочке горта-

ни, трахеи, бронхов, способствуя развитию инфекции нижних дыхательных путей. Нарушается функция внешнего дыхания: ограничивается экскурсия грудной клетки, дыхание становится частым и поверхностным, в результате чего уменьшается легочная вентиляция. Происходит снижение газообмена, уменьшение парциального давления кислорода в крови, что приводит к уменьшению интенсивности окислительно-восстановительных процессов. Изменяется кислотно-щелочное равновесие организма, возникает алкалоз слизи. При снижении или повышении вязкости секрета, уменьшении или увеличении его количества, синхронность колебаний ресничек и подвижность поверхностного слоя слизи нарушаются. В щелочной среде скорость движения ресничек возрастает, в кислой – уменьшается. При pH = 3,0 реснички разрушаются. Снижается активность лизосомальных ферментов, а персистенция транзиторной микрофлоры на поверхности глоточной миндалины ведет к развитию вторичной бактериальной инфекции [2].

Острая респираторная вирусная инфекция (ОРВИ) – острая часто встречающаяся, часто самоограничивающаяся инфекция респираторного тракта, которая проявляется катаральным воспалением верхних дыхательных путей, лихорадкой, насморком, чиханием, кашлем, болью в горле, нарушениями общего состояния разной выраженности [15, 16]. В структуре респираторных заболеваний на долю вирусных инфекций приходится 97%, бактериальных – 2%, другие инфекции – 1% [2]. Основные возбудители ОРВИ: риновирусы (более 100 серотипов), вирусы парагриппа (4-й тип), аденовирусы (более 40 серотипов), бокавирус, метапневмовирус, коронавирусы, респираторно-синцитиальный вирус (2-й серовар), реовирусы (113 сероваров) [13, 14, 18].

Поскольку распространение вирусов происходит путем самоинокуляции на слизистую оболочку полости носа и носоглотку или воздушно-капельным путем при вдыхании частичек аэрозоля, содержащего вирус, целесообразно применение различных барьерных спреев, таких как спрей Назаваль® ПЛЮС. Назаваль® ПЛЮС – спрей местного действия. Основной механизм его работы заключается в создании барьера, не позволяющего вдыхаемым инфекционным возбудителям (вирусы гриппа, парагриппа и др. вирусы) проникнуть в кровоток через микрососуды слизистой носа. Такой эффект происходит благодаря основному действующему веществу Назаваль® ПЛЮС – мелкодисперсной целлюлозе. Она покрывает слизистую тонким слоем, формируя гелеобразную пленку, которая выступает в роли фильтра. Размер частиц целлюлозы составляет всего 118 мкм, порошок оседает в носоглотке, не проникая в трахею, крупные и мелкие бронхи.

Инкубационный период большинства вирусов составляет 24–72 часа. Выделение вирусов больным максимально на 3-и сутки после заражения, к 5-му дню оно снижается и может сохраняться до 2 недель [16]. Клинические проявления вирусных заболеваний достаточно разнообразны. У грудных детей может возникнуть лихорадка, беспокойство, отделяемое из полости носа, затруднение носового дыхания, что может привести к трудностям кормления. Также возможны насморк, затруднение носового дыхания (пик на 3-й день, длительность до 6–7 дней), у 1/3–1/2 доли больных – появляется чихание и/или кашель (пик в 1-й день, средняя длительность – 6–8 дней), реже – головная боль (20% случаев заболевания – в 1-й и 15% – до 4-го дня) [15]. У ряда детей после перенесенной ОРВИ некоторые симптомы, например, кашель, могут сохраняться более 10 дней, что свидетельствует о возможных осложнениях в виде синусита. Чаще всего ОРВИ протекает с субфебрильной температурой. При гриппе и аденовирусной инфекции повышение температуры тела может сохраняться до 10 дней. Наличие высокой температуры более 3 дней при отсутствии признаков гриппа или аденовирусной инфекции может свидетельствовать развитии бактериальной инфекции.

ОРВИ и особенно грипп предрасполагают к инфицированию легких, в первую очередь, пневмококком с развитием пневмонии, и околоносовых пазух с развитием синусита, в т. ч. у детей младшего возраста. Кроме того, респираторная инфекция является триггером обострения хронических заболеваний: чаще всего аденоидита, бронхиальной астмы, инфекции мочевых путей.

Основой лечения является симптоматическая (поддерживающая) терапия. Согласно клиническим рекомендациям, гидратация способствует разжижению секрета и облегчает его отхождение. Элиминационная терапия эффективна и безопасна, включает в себя применение различных носовых душей и спреев, а также использование физиологического раствора в положении лежа на спине с запрокинутой головой назад для орошения носоглотки. У маленьких детей с обильным отделяемым эффективна аспирация слизи из носа ручным отсосом с последующим введением физиологического раствора, также возможно применение перемещения по Проетцу, особенно при развитии синусита и аденоидита. Положение в кроватке с поднятым головным концом способствует отхождению слизи из носа. Для старших детей эффективны спреи с солевым изотоническим раствором [19]. Сосудосуживающие капли в нос (применение деконгестантов коротким курсом до 2–3 дней) не укорачивают длительность насморка, но уменьшают заложенность носа, что особенно важно при возникновении дисфункции слуховой трубы и при появлении трудностей кормления ребенка из-за отсутствия носового дыхания [6, 11]. Жаропонижающие препараты у детей ≥3 мес. оправданы при температуре выше 39,5 °C, но могут использоваться при более низкой температуре при выраженном дискомфорте, связанном с лихорадкой. Регулярный (курсовой) прием жаропонижающих нежелателен, повторную дозу вводят только после нового повышения температуры. Назначение жаропонижающих при температуре >38,0 °C более 3-х дней может затруднить выявление бактериальной инфекции. При ОРВИ кашель чаще всего обусловлен раздражением гортани стекающим секретом, поэтому наиболее эффективный метод его купирования – туалет полости носа. Кашель, связанный с першением в горле из-за воспаления слизистой оболочки глотки или ее пересыхании при дыхании носом,

облегчается теплым сладким питьем, использованием леденцов или пастилок с антисептиками. Ингаляции, паровые и аэрозольные, не показали эффекта в рандомизированных исследованиях и не рекомендованы Всемирной организацией здравоохранения (ВОЗ) для лечения ОРВИ. Этиотропная терапия эффективна при гриппе А, в т. ч. H1N1, и гриппе В в первые 24–48 часов болезни (рекомендуется применение ингибиторов нейраминидазы). В случае неосложненной вирусной инфекции антибактериальная терапия не только не предотвращает бактериальную суперинфекцию, но может способствовать ее развитию из-за подавления нормальной пневмотропной флоры, необходимой для сдерживания стафилококков и кишечной флоры. Антибиотики могут быть показаны детям с хронической патологией легких или иммунодефицитом, если есть риск обострения бактериального процесса [6, 11, 16].

В России применяется термин «часто болеющие дети» (ЧБД), обозначающий условную группу детей диспансерного наблюдения, которые характеризуются более высоким, чем их сверстники, уровнем заболеваемости ОРВИ. Уровень рассчитывается по частоте эпизодов ОРВИ: у детей 2–3 лет – 6 и более эпизодов заболевания в год, 4–5 лет – 5 и более эпизодов в год [20]. Согласно международным данным, частота ОРВИ до 8 раз в год является допустимой частотой заболеваемости для детей школьного возраста [13, 21]. У данного понятия есть количественная оценка в виде инфекционного индекса (ИИ), который определяется по следующей формуле: ИИ = сумма всех случаев ОРИ за год ÷ возраст ребенка (годы). У редко болеющих детей ИИ имеет величину 0,2–0,3, у детей из группы ЧБД – 1,1–3,5. Рецидивирующие ОРИ приводят к нарушению функционального состояния детского организма, создают условия для срыва адаптации основных функциональных систем, что ведет к развитию хронической патологии, в т. ч. к хроническому аденоидиту, синуситу, отиту, тонзиллиту, бронхиту. Позднее развитие иммунной системы или генетически детерминированный «поздний иммунологический старт» выявляется у 30–35% детей и объясняет повышенную восприимчивость детей первых лет жизни к возбудителям ОРИ и несостоятельность иммунного реагирования [20].

Часто и длительно болеющие (ЧДБ) – это группа лиц всех возрастов, у которых каждый эпизод ОРВИ протекает тяжело и с бактериальными осложнениями. Частота ОРВИ у таких больных составляет более 8 раз в год, каждый эпизод длится более 14 дней. Среди этих групп пациентов крайне высока вероятность наличия респираторной аллергии – до 80% [13, 20].

Существует категория пациентов, в т. ч. детского возраста, наиболее подверженных респираторным заболеваниям, имеющих иммунодефицит – нарушение иммунной системы, позволяющее распознавать, реагировать, элиминировать, запоминать инфекционный агент. К таким состояниям относят врожденные генетические заболевания, при которых дефект генов приводит к несостоятельности разных звеньев иммунитета или иммунокомпетентных органов: дефект системы цитокинов, нарушение Т- и В-клеточного иммунитета, дефекты комплемента, фагоцитоза, синдром Ди Джорджи, гипер-IgE-синдром и т. д. [17]. Первичные иммунодефициты встречаются с частотой 1:10000 новорожденных [13]. Позднее распознавание таких заболеваний приводит к крайне частому возникновению ОРВИ с формированием острых и хронических заболеваний разных отделов верхних и нижних дыхательных путей. Помимо первичных иммунодефицитов, существуют и аномалии иммунной системы, физиологическая недостаточность иммуноглобулинов, конституциональная задержка становления иммунного статуса, иммуносупрессивные состояния и заболевания (сахарный диабет, муковисцидоз, бронхиальная астма).

Большое место в структуре частой заболеваемости ОРВИ занимают пациенты с заболеваниями крови, онкологическими заболеваниями, генетическими синдромами, такими как острый и хронический лейкоз, полицитемия, миелолейкоз, апластическая анемия, нейробластома, мукополисахаридоз, остеопетроз, лимфома и т. п., для лечения которых используются полихимиотерапия и гормональная терапия, что приводит к нарушению естественных барьеров слизистых, цитопении и глубокому истощению иммунной функции на протяжении длительного времени. В связи с этим крайне важна профилактическая терапия, которая складывается из большого количества различных общих мероприятий, препятствующих распространению вирусов: тщательное мытье рук после контакта с больным, ношение маски, мытье поверхностей в окружении больного, соблюдение санитарно-эпидемиологического режима, обработка приборов и инструментов, использование одноразовых перчаток, быстрая изоляция заболевших детей в детских учреждениях, соблюдение режима проветривания, также рекомендуется ежегодная вакцинация детей против гриппа, начиная с возраста 6 мес. Доказано, что вакцинация детей от гриппа и пневмококковой инфекции снижает риск развития острого среднего отита у детей, т. е. уменьшает вероятность осложненного течения ОРВИ. Однако вакцины от всех респираторных вирусов не существует [15, 16]

Согласно клиническим рекомендациям, использование иммуномодуляторов с целью профилактики острых респираторно-вирусных инфекций не целесообразно. Не доказана также и профилактическая эффективность растительных препаратов, витамина С и гомеопатических препаратов [16]. Крайне важным в профилактике заболеваемости ОРВИ и гриппа является применение средств в виде спреев, обладающих барьерными свойствами или значительно повышающих барьерные свойства слизистой. Использование такие препаратов особенно важно в осенне-зимний период, а также в любой сезон у детей группы риска. В клинической практике чаще всего мы рекомендуем применять спрей Назаваль® ПЛЮС, в т. ч. детям младшего возраста с гематологическими и онкологическими заболеваниями, пациентам с реакцией «трансплантат против хозяина» и детям других групп риска. Действие препарата обусловлено созданием гелеобразной пленки. В состав средства входит экстракт дикого

чеснока, который обеспечивает антисептический эффект, благодаря чему бактерии и вирусы, задержанные целлюлозным барьером, не могут воздействовать на слизистую носа и быстро погибают. Препарат не имеет возрастных ограничений, а его действие сохраняется до 6 часов.

ЗАКЛЮЧЕНИЕ

ОРВИ и грипп у детей являются наиболее частыми причинами назначения многочисленных препаратов, которые могут иметь побочные эффекты. В связи с этим перед врачом стоит важная задача – правильно выбрать необходимые лекарственные средства, соответствующие возрасту ребенка, группе здоровья и группе риска, степени тяжести и продолжительности ОРВИ. При частом развитии острой респираторной инфекции наиболее значимым является исключение первичного иммунодефицита, а также поиск хронических заболеваний и аллергических состояний.

Поступила / Received 27.12.2021
Поступила после рецензирования / Revised 13.01.2022
Принята в печать / Accepted 17.01.2022

Список литературы / References

1. Вишняков В.В. *Оториноларингология.* М.: ГЭОТАР-Медиа; 2014. 328 с.
Vishnyakov V.V. *Otorhinolaryngology.* Moscow: GEOTAR-Media; 2014. 328 p. (In Russ.).
2. Карпищенко С.А., Болознева Е.В., Рязанцев С.В. *Избранные вопросы оториноларингологии.* М.: Ремедиум; 2021. 216 с.
Karpishchenko S.A., Bolozneva E.V., Ryazantsev S.V. *Selected problems of otorhinolaryngology*. Moscow: Remedium; 2021. 216 p. (In Russ.).
3. Карпищенко С.А., Скиданова И.А. Методика лазериндуцированной интерстициальной термотерапии в хирургическом лечении заболеваний носоглотки. *Folia Otorhinolaryngologiae et Pathologiae Respiratoriae*. 2011;17(4):30–38.
Karpishchenko S.A., Skidanova I.A. Technique of laser-induced interstitial thermotherapy in surgical treatment of nasopharyngeal diseases. *Folia Otorhinolaryngologiae et Pathologiae Respiratoriae*. 2011;17(4):30–38. (In Russ.).
4. Верещагина О.Е., Карпищенко С.А., Алексеева Д.А., Станчева О.А., Роднева Ю.А., Халилова К.А. Тактика ведения пациентов с первично выявленным новообразованием носоглотки. *Consilium Medicum.* 2021;23(3):231–235. https://doi.org/10.26442/20751753.2021.3.200584.
Vereshchagina O.E., Karpishchenko S.A., Alekseeva D.A., Stancheva O.A., Rodneva Yu.A., Khalilova K.A. An approach to the management of patients with primarily detected nasopharyngeal cancer. *Consilium Medicum.* 2021;23(3):231–235. (In Russ.) https://doi.org/10.26442/20751753.2021.3.200584.
5. Богомильский М.Р., Чистякова В.Р. *Детская оториноларингология.* М.: ГЭОТАР-Медиа; 2014. 624 с.
Bogomilskiy M.R., Chistyakova V.R. *Pediatric otorhinolaryngology.* Moscow: GEOTAR-Media; 2014. 624 p. (In Russ.).
6. Эрдес С.И., Леоневская Н.М. Риниты у детей раннего возраста. *Вопросы современной педиатрии.* 2009;8(4):106–110. Режим доступа: https://vsp.spr-journal.ru/jour/article/view/1152?locale=ru_RU.
Erdes S., Leonovskaya N. Rhinitis in infants. *Current Pediatrics*. 2009;8(4):106–110. (In Russ.) Available at: https://vsp.spr-journal.ru/jour/article/view/1152?locale=ru_RU.
7. Волков А.Г., Трофименко С.Л. Золотова Т.В. *Острые риниты как проявление острой респираторной вирусной инфекции.* Ростов н/Д: КОПИЦЕНТР; 2016. 96 с. Режим доступа: http://rostgmu.ru/wp-content/uploads/2020/03/%D0%A3%D1%87%D0%B5%D0%B1%D0%BD%D0%BE%D0%B5-%D0%BF%D0%BE%D1%81%D0%BE%D0%B1%D0%B8%D0%B5-%D0%9E%D1%81%D1%82%D1%80%D1%8B%D0%B9-%D1%80%D0%B8%D0%BD%D0%B8%D1%82..pdf.
Volkov A.G., Trofimenko S.L. Zolotova T.V. *Acute rhinitis as a manifestation of acute respiratory viral infection.* Rostov-on-Don: KOPITSENTR; 2016. 96 p. (In Russ.) Available at: http://rostgmu.ru/wp-content/uploads/2020/03/%D0%A3%D1%87%D0%B5%D0%B1%D0%BD%D0%BE%D0%B5-%D0%BF%D0%BE%D1%81%D0%BE%D0%B1%D0%B8%D0%B5-%D0%9E%D1%81%D1%82%D1%80%D1%8B%D0%B9-%D1%80%D0%B8%D0%BD%D0%B8%D1%82..pdf.
8. Рязанцев С.В., Хмельницкая Н.М., Тырнова Е.В. Роль слизистой оболочки в защите ЛОР-органов от потенциально патогенных для организма антигенных факторов. *Вестник оториноларингологии.* 2000;(3):60–63. Режим доступа: https://komarovskiy.net/lib/rol-slizistoj-obolochki-v-zashhite-lor-organov-ot-potencialno-patogennyx-dlya-organizma-antigennyx-faktorov.html.
Ryazantsev S.V., Khmelnitskaya N.M., Tyrnova E.V. The role of the mucous membrane in the protection of ENT organs from antigenic factors that are potentially pathogenic for the organism. *Vestnik Oto-Rino-Laringologii.* 2000;(3):60–63. (In Russ.) Available at: https://komarovskiy.net/lib/rol-slizistoj-obolochki-v-zashhite-lor-organov-ot-potencialno-patogennyx-dlya-organizma-antigennyx-faktorov.html.
9. Пискунов Г.З., Пискунов С.З. *Клиническая ринология.* 3-е изд. М.: ООО «Медицинское информационное агентство»; 2017. 750 с. Режим доступа: https://static-internal.insales.ru/files/1/5876/2479860/original/klinich_rinologija.pdf.
Piskunov G.Z., Piskunov S.Z. *Clinical rhinology.* 3d ed. Moscow: Medical Information Agency LLC; 2017. 750 p. (In Russ.) Available at: https://static-internal.insales.ru/files/1/5876/2479860/original/klinich_rinologija.pdf.
10. Дискаленко В.В., Никитин К.А. *Хронические гнойные средние отиты.* СПб.; 2002. 18 с. Режим доступа: https://www.1spbgmu.ru/images/home/universitet/Struktura/Kafedry/Kafedra_otorinolaringology/otity.pdf.
Diskalenko V.V., Nikitin K.A. *Chronic suppurative otitis media.* St Petersburg; 2002. 18 p. (In Russ.) Available at: https://www.1spbgmu.ru/images/home/universitet/Struktura/Kafedry/Kafedra_otorinolaringology/otity.pdf.
11. Карпищенко С.А., Верещагина О.Е., Теплова Е.О. Клинический подход к выбору топических деконгестантов в детской оториноларингологической практике. *Медицинский совет.* 2019;(2):168–172. https://doi.org/10.21518/2079-701X-2019-2-168-172.
Karpishchenko S.A., Vereshchagina O.E., Teplova E.O. Clinical approach to the selection of topical decongestants in paediatric otolaryngology practice. *Meditsinskiy Sovet.* 2019;(2):168–172. (In Russ.) https://doi.org/10.21518/2079-701X-2019-2-168-172.
12. Алексеенко С.И. Взаимосвязь нарушений мукоцилиарного клиренса и морфологии слизистой оболочки носа у детей с различными формами риносинусита. *Folia Otorhinolaryngologiae et Pathologiae Respiratoriae.* 2021;27(2):4–12. Режим доступа: https://www.elibrary.ru/item.asp?id=46403834.
Alekseenko S.I. Relationship between mucociliary clearance disorders and morphology of nasal mucosa in children with various forms of rhinosinusitis. *Folia Otorhinolaryngologiae et Pathologiae Respiratoriae*. 2021;27(2):4–12. (In Russ.) Available at: https://www.elibrary.ru/item.asp?id=46403834.
13. Ревякина В.А., Астафьева Н.Г., Ильина Н.И., Геппе Н.А. *ПРИМА: Педиатрические рекомендации по иммуномодулирующим препаратам в амбулаторной практике.* 2-е изд. М.: РГ-Пресс; 2017. 80 с. Режим доступа: http://astgmu.ru/wp-content/uploads/2018/10/Pediatricheskie-rekomendatsii-po-immunomoduliruyushhim-preparatam-v-ambulatornoj-praktike-RADAR.pdf.
Revyakina V.A., Astafeva N.G., Ilina N.I., Geppe N.A. *PRIMA: Pediatric recommendations on immunomodulatory drugs in outpatient practice.* 2nd ed. Moscow: RG-Press; 2017. 80 p. (In Russ.) Available at: http://astgmu.ru/wp-content/uploads/2018/10/Pediatricheskie-rekomendatsii-po-immunomoduliruyushhim-preparatam-v-ambulatornoj-praktike-RADAR.pdf.
14. Коровина Н.А., Заплатников А.Л., Лепись Е.В., Иванов В.А. Общие вопросы ведения больных детей и наблюдение за здоровым ребенком. Острые респираторные вирусные инфекции в практике врача-педиатра. *Педиатрия. Consilium Medicum.* 2006;8(1):19–26.
Korovina N.A., Zaplatnikov A.L., Lepiseva I.V., Ivanov V.A. General issues of managing ill children and monitoring a healthy child. Acute respiratory viral infections in the paediatric practice. *Pediatrics. Consilium Medicum.* 2006;8(1):19–26. (In Russ.).
15. Баранов А.А., Лобзин Ю.В., Намазова-Баранова Л.С., Таточенко В.К., Усков А.Н., Куличенко Т.В. и др. Острая респираторная вирусная инфекция (ОРВИ) у детей: современные подходы к диагностике и лечению. *Педиатрическая фармакология.* 2017;14(2):100–108. https://doi.org/10.15690/pf.v14i2.1724.
Baranov A.A., Lobzin Yu.V., Namazova-Baranova L.S., Tatochenko V.K., Uskov A.N., Kulichenko T.V. et al. Acute Respiratory Viral Infection in Children: Modern Approaches to Diagnosis and Treatment. *Pediatric Pharmacology.* 2017;14(2):100–108. (In Russ.) https://doi.org/10.15690/pf.v14i2.1724.
16. Баранов А.А., Намазова-Баранова Л.С., Лобзин Ю.В., Усков А.Н., Таточенко В.К., Бакрадзе М.Д. и др. *Федеральные клинические рекомендации по оказанию медицинской помощи детям с острой респираторной вирусной инфекцией (острый назофарингит).* М.; 2015. 12 с. Режим

доступа: https://minzdrav.midural.ru/uploads/%D0%BD%D0%B0%D0%B7%D0%BE%D1%84%D0%B0%D1%80%D0%B8%D0%BD%D0%B3%D0%B8%D1%82.pdf.
Baranov A.A., Namazova-Baranova L.S., Lobzin Yu.V., Uskov A.N., Tatochenko V.K., Bakradze M.D. et al. *Federal clinical guidelines for the provision of medical care to children with acute respiratory viral infection (acute nasopharyngitis).* Moscow; 2015. 12 p. (In Russ.) Available at: https://minzdrav.midural.ru/uploads/%D0%BD%D0%B0%D0%B7%D0%BE%D1%84%D0%B0%D1%80%D0%B8%D0%BD%D0%B3%D0%B8%D1%82.pdf.
17. Плужников М.С., Лавренова Г.В., Катинас Е.Б. Основные принципы иммунокорригирующей терапии в оториноларингологии. *Вестник оториноларингологии.* 2008;(4):36–44.
Pluzhnikov M.S., Lavrenova G.V., Katinas E.B. Basic principles of immunocorrective therapy in otorhinolaryngology. *Vestnik Oto-Rino-Laringologii.* 2008;(4):36–44. (In Russ.).
18. Шиленкова В.В. Рациональный подход к диагностике и лечению заболеваний носоглотки у детей. *Новости здравоохранения. Ярославль.* 2002;(2):28–32.
Shilenkova V.V. Rational approach to the diagnosis and treatment of nasopharyngeal diseases in children. *Novosti zdravookhraneniya. Yaroslavl.* 2002;(2):28–32. (In Russ.).
19. Свистушкин В.М., Никифорова Г.Н., Власова Н.П. Возможности лечения больных с острыми респираторными вирусными инфекциями в настоящее время. *Лечащий врач.* 2013;(1):52. Режим доступа: https://www.lvrach.ru/2013/01/15435605.
Svistushkin V.M., Nikiforova G.N., Vlasova N.P. Current treatment options for patients with acute respiratory viral infections. *Lechaschi Vrach.* 2013;(1):52. (In Russ.) Available at: https://www.lvrach.ru/2013/01/15435605.
20. Самсыгина Г.А. Часто болеющие дети: проблемы патогенеза, диагностики, терапии. *Педиатрия. Журнал им. Г. Н. Сперанского.* 2005;(1):66–74. Режим доступа: https://cyberleninka.ru/article/n/chasto-boleyuschie-deti-problemy-patogeneza-diagnostiki-i-terapii/viewer.
Samsygina G.A. Frequently ill children: problems of pathogenesis, diagnosis, therapy. *Pediatria.* 2005;(1):66–74. (In Russ.) Available at: https://cyberleninka.ru/article/n/chasto-boleyuschie-deti-problemy-patogeneza-diagnostiki-i-terapii/viewer.
21. Карнеева О.В. Современные возможности профилактики респираторно-вирусных инфекций и осложнений респираторных заболеваний у детей. *Педиатрия. Consilium Medicum.* 2013;(1):27–30. Режим доступа: https://omnidoctor.ru/upload/iblock/35c/35c4cce515032315323c1f524daf417a.pdf.
Karneeva O.V. Modern possibilities for the prevention of respiratory viral infections and complications of respiratory diseases in children. *Pediatrics. Consilium Medicum.* 2013;(1):27–30. (In Russ.) Available at: https://omnidoctor.ru/upload/iblock/35c/35c4cce515032315323c1f524daf417a.pdf.

Информация об авторах:

Карпищенко Сергей Анатольевич, д.м.н., профессор, заведующий кафедрой оториноларингологии, Первый Санкт-Петербургский государственный медицинский университет имени академика И.П. Павлова; 197022, Россия, Санкт-Петербург, ул. Льва Толстого, д. 6–8; karpischenkos@mail.ru

Роднева Юлия Андреевна, врач-оториноларинголог, клиника «НИИ детской онкологии, гематологии и трансплантологии имени Р.М. Горбачевой», Первый Санкт-Петербургский государственный медицинский университет имени академика И.П. Павлова; 197022, Россия, Санкт-Петербург, ул. Льва Толстого, д. 6–8; Rodneva.ent@gmail.com

Information about the authors:

Sergey A. Karpishchenko, Dr. Sci. (Med.), Professor, Head of the Department of Otorhinolaryngology, Pavlov First Saint Petersburg State Medical University; 6–8, Lev Tolstoy St., St Petersburg, 197022, Russia; karpischenkos@mail.ru

Yuliia A. Rodneva, Otorhinolaryngologist, Clinic "Research Institute of Pediatric Oncology, Hematology and Transplantation named after R.M. Gorbacheva", Pavlov First Saint Petersburg State Medical University; 6–8, Lev Tolstoy St., St Petersburg, 197022, Russia; Rodneva.ent@gmail.com