BY-NC-ND

https://doi.org/10.21518/ms2025-297

Клинический случай / Clinical case



# Клинический случай терапии BRCA1-ассоциированного метастатического рака поджелудочной железы

**А.Ю. Попов[1], Т.П. Байтман[1,2]✉**, bit.t@mail.ru, **А.Д. Симонов[1], П.В. Марков[1], Д.С. Горин[3], А.А. Грицкевич[1,2], Е.В. Кондратьев[1], Д.В. Калинин[1], Н.В. Жуков[4]**

[1] Национальный медицинский исследовательский центр хирургии имени А.В. Вишневского; 117997, Россия, Москва, ул. Большая Серпуховская, д. 27

[2] Российский университет дружбы народов имени Патриса Лумумбы; 117198, Россия, Москва, ул. Миклухо-Маклая, д. 6

[3] Городская клиническая больница имени С.С. Юдина; 115446, Россия, Москва, Коломенский проезд, д. 4

[4] Национальный медицинский исследовательский центр детской гематологии, онкологии и иммунологии имени Дмитрия Рогачева; 117997, Россия, Москва, ул. Саморы Машела, д. 1

**Резюме**

Представлено клиническое наблюдение пациентки с BRCA1-ассоциированным метастатическим раком поджелудочной железы (мРПЖ), получавшей первую линию химиотерапии (ХТ) mFOLFIRINOX с последующим переходом на поддерживающую терапию олапарибом (300 мг 2 раза в сутки). На фоне лечения достигнута значимая регрессия опухоли и метастазов в печени, нормализация уровня CA-19-9 (с 952 до 7 Ед/мл). Пациентка была условно радикально оперирована в объеме удаления первичной опухоли, продолжена терапия олапарибом. Клинический случай иллюстрирует эффективность таргетной терапии PARP-ингибиторами у пациентов с BRCA1/2-мутациями и подчеркивает важность генетического тестирования при РПЖ и дает повод задуматься о месте ингибиторов PARP в адъювантной терапии. В настоящее время олапариб является стандартом поддерживающей терапии для пациентов с gBRCA-мутированным (включая BRCA1) мРПЖ, достигших контроля заболевания на первой линии ХТ платиной. Отдаленные результаты обнадеживают, демонстрируя потенциал для длительного контроля заболевания у значительной части пациентов. Данные по ответу на терапию и выживаемости свидетельствуют о значительном расхождении в эффективности лечения пациентов с наличием или отсутствием мутаций. Так, медиана общей выживаемости (ОВ) при BRCA-положительном мРПЖ без терапии составляет 8–12 мес. (что сопоставимо со спорадическим мРПЖ), а с ХТ (FOLFIRINOX/гемцитабин + цисплатин) достигает 18–22 мес. Поддерживающая терапия олапарибом после лечения препаратами платины повышает выживаемость без прогрессирования (ВБП): 7,4 мес. против 3,8 мес. без терапии. Это свидетельствует о высокой значимости тестирования на BRCA1/2 при РПЖ. Вопрос о хирургическом лечении больных мРПЖ, давших положительный ответ на терапию, остается крайне дискутабельным и требует дальнейшего изучения. Данных по адъювантному (после радикальной операции) режиму терапии пока недостаточно, однако ведутся исследования (APOLLO, NCT04858334).

**Ключевые слова:** рак поджелудочной железы, BRCA1-ассоциированная метастатическая аденокарцинома поджелудочной железы, PARP-ингибиторы, олапариб

**Для цитирования:** Попов АЮ, Байтман ТП, Симонов АД, Марков ПВ, Горин ДС, Грицкевич АА, Кондратьев ЕВ, Калинин ДВ, Жуков НВ. Клинический случай терапии BRCA1-ассоциированного метастатического рака поджелудочной железы. *Медицинский совет.* 2025;19(10):56–64. https://doi.org/10.21518/ms2025-297.

**Конфликт интересов:** авторы заявляют об отсутствии конфликта интересов.

# Clinical case of therapy for BRCA1-associated metastatic pancreatic cancer

**Anatoly Yu. Popov[1], Tatiana P. Baitman[1,2]✉**, bit.t@mail.ru, **Anton D. Simonov[1], Pavel V. Markov[1], David S. Gorin[3], Alexander A. Gritskevich[1,2], Evgeny V. Kondratyev[1], Dmitry V. Kalinin[1], Nikolay V. Zhukov[4]**

[1] Vishnevsky National Medical Research Center of Surgery; 27, Bolshaya Serpukhovskaya St., Moscow, 117997, Russia

[2] Peoples' Friendship University of Russia named after Patrice Lumumba; 6, Miklukho-Maklai St., Moscow, 117198, Russia

[3] City Clinical Hospital named after S.S. Yudin; 4, Kolomenskiy Proezd, Moscow, 115446, Russia

[4] National Medical Research Center for Children's Hematology, Oncology and Immunology named after Dmitry Rogachev; 1, Samora Mashel St., Moscow, 117997, Russia

**Abstract**

The article presents a clinical case of a patient with BRCA1-associated metastatic pancreatic cancer (mPC) who received first-line chemotherapy with mFOLFIRINOX followed by a transition to maintenance therapy with olaparib (300 mg 2 times a day). During the treatment, significant regression of the tumor and liver metastases, normalization of the CA-19-9 level (from 952 to 7 U/ml) were achieved. The patient underwent conditional radical surgery to remove the primary tumor, and olaparib



© Попов АЮ, Байтман ТП, Симонов АД, Марков ПВ, Горин ДС, Грицкевич АА, Кондратьев ЕВ, Калинин ДВ, Жуков НВ, 2025

therapy was continued. The clinical case illustrates the effectiveness of targeted therapy with PARP inhibitors in patients with BRCA1/2 mutations and emphasizes the importance of genetic testing in PCa and gives reason to think about the place of PARP inhibitors in adjuvant therapy. Nowadays olaparib is the standard of care for patients with gBRCA-mutated (including BRCA1) mPCa who have achieved disease control on first-line platinum-based chemotherapy. Long-term results are encouraging, demonstrating the potential for long-term disease control in a significant proportion of patients. Data on response to therapy and survival indicate a significant discrepancy in the effectiveness of treatment for patients with or without mutations. Thus, the median overall survival (OS) in BRCA-positive mPC without therapy is 8–12 months (which is comparable to sporadic mPC), and with chemotherapy (FOLFIRINOX/gemcitabine + cisplatin) it reaches 18–22 months. Maintenance therapy with olaparib after treatment with platinum drugs increases progression-free survival (PFS): 7.4 months versus 3.8 months without therapy. This indicates the high significance of BRCA1/2 testing in PC. The issue of surgical treatment of patients with mPCa who have responded positively to therapy remains highly controversial and requires further study. There is insufficient data on the adjuvant (after radical surgery) therapy regimen, but studies are underway (APOLLO, NCT04858334).

**Keywords:** pancreatic cancer, BRCA1-associated metastatic pancreatic adenocarcinoma, PARP inhibitors, olaparib

**For citation:** Popov AYu, Baitman TP, Simonov AD, Markov PV, Gorin DS, Gritskevich AA, Kondratyev EV, Kalinin DV, Zhukov NV. Clinical case of therapy for BRCA1-associated metastatic pancreatic cancer. *Meditsinskiy Sovet.* 2025;19(10):56–64. (In Russ.) https://doi.org/10.21518/ms2025-297.

**Conflict of interest:** the authors declare no conflict of interest.



## ВВЕДЕНИЕ

Рак поджелудочной железы (РПЖ) отличается неблагоприятным прогнозом. Около 80% пациентов на момент постановки диагноза неоперабельны, поскольку заболевание носит местнораспространенный или метастатический характер [1].

Статистические показатели по мРПЖ BRCA-ассоциированному в России, США и Европе достаточно схожи (*табл. 1*, *2*). Общая частота встречаемости BRCA1/2-мутаций среди больных РПЖ не так велика и составляет около 4–8% всех случаев РПЖ, включая соматические и герминальные мутации [2, 3]. Из них на долю BRCA2 приходится до 60–70% (наиболее частый вид мутаций в наследственном РПЖ), BRCA1 – более редкий вид мутаций и составляет 20–30% [2, 4]. Прочие мутации, такие как PALB2, ATM и другие гены дефицита гомологичной рекомбинации (HRD), еще более редки [5].

Терапия ингибиторами PARP, в частности олапарибом, представляет собой значительный прорыв в лечении мРПЖ у пациентов с мутациями в генах BRCA1 или BRCA2. PARP катализируют полимеры АДФ-рибозы, которые, в свою очередь, модифицируют гистоны и ядерные белки, таким образом, выполняя важную роль в поддержании целостности генома. Процесс поли-АДФ-рибозилирования был впервые описан P. Chambon et al. в 1963 г. [8].

Семейство PARP включает 18 белков, кодируемых различными генами и имеющих единый консервативный каталитический домен [9]. В зависимости от характера генотоксического воздействия активация PARP может стимулировать как защитные реакции, так и гибель клеток по пути апоптоза или некроза. Представители этого семейства белков способны восстанавливать структуру ДНК в местах одно- и двунитевых разрывов. Их активность возрастает при взаимодействии с участками, содержащими разрывы. В ответ на повреждения ДНК фермент «узнает» разрыв, связывается с его концами и синтезирует АДФ-рибозные цепочки, ковалентно связывающиеся с акцепторными белками или с собственной молекулой путем перемещения единицы АДФ-рибозы от НАД+. Так, в месте разрыва происходит декомпактизация хроматина, что облегчает доступ ферментам репарации. При чрезмерной активности PARP в клетке возникает дефицит НАД+ и АТФ, что вызывает энергетическую недостаточность и апоптоз [10].

Активная выработка PARP – один из защитных механизмов опухолевой клетки [11]. Ингибирование этого пути приводит к гибели, т. н. синтетической смерти клеток вследствие грубых генетических нарушений [12–15]. В соответствии с концепцией «синтетической смерти» ингибиторы PARP продемонстрировали продолжительную эффективность у больных раком яичников, молочной железы, метастатическим кастрационно-резистентным раком предстательной железы [16, 17].

● ***Таблица 1.*** Частота встречаемости BRCA1/2-мутаций при раке поджелудочной железы по регионам (данные исследований и регистров)* [6, 7]

● ***Table 1.*** Frequency of BRCA1/2 mutations in pancreatic cancer by region (data from studies and registries) [6, 7]

| Регион | Доля BRCA1/2-мутаций при РПЖ | BRCA1 (%) | BRCA2 (%) |
|---|---|---|---|
| **США** | 5–7% | ~25% | ~75% |
| **Европа** | 4–8% | ~30% | ~70% |
| **Россия** | 5–6% | ~20–25% | ~75–80% |

*https://www.nccn.org/professionals/physician_gls/pdf/pancreatic.pdf.

● ***Таблица 2.*** Первичная заболеваемость BRCA-ассоциированным РПЖ* [6, 7]

● ***Table 2.*** Primary incidence of BRCA-associated pancreatic cancer [6, 7]

| Регион | Всего случаев РПЖ в год | BRCA+ метастатический РПЖ (оценка) |
|---|---|---|
| **США** | ~62 000 | ~3 000–4 000 (5–7%) |
| **Европа** | ~140 000 | ~7 000–11 000 (5–8%) |
| **Россия** | ~18 000–20 000 | ~900–1 200 (~5–6%) |

*https://www.nccn.org/professionals/physician_gls/pdf/pancreatic.pdf.

Исследование POLO стало одним из основополагающих при одобрении применения ингибитора PARP олапариба в клинической практике. В данном рандомизированном двойном слепом плацебо-контролируемом исследовании III фазы участвовали 154 пациента с герминальной мутацией BRCA1 или BRCA2 и мРПЖ, у которых заболевание не прогрессировало после 1-й линии ХТ на основе производных платины (FOLFIRINOX или гемцитабин + цисплатин/оксалиплатин). Несмотря на то что исследование было относительно небольшим и выборки были несопоставимы по объему (пациентов с мутацией BRCA1 было меньше (n = 22)), анализ подгрупп продемонстрировал эффективность олапариба у пациентов как с BRCA1-, так и BRCA2-мутацией. Применение олапариба обеспечило статистически значимое превосходство в выживаемости без прогрессирования (ВБП): 7,4 против 3,8 мес. в группе плацебо с отношением рисков 0,53 (95% ДИ 0,34–0,78) и значением p = 0,004. Использование олапариба обеспечило общую частоту ответа 20% против 12% в группе плацебо. Полный терапевтический ответ достигнут у двух пациентов в группе олапариба [18].

При долговременном наблюдении через 3 года после начала терапии наблюдалась тенденция к улучшению общей выживаемости (ОВ) у пациентов, получавших олапариб: медиана ОВ в экспериментальной группе составила 19,0 против 19,2 мес., однако 3-летняя ОВ в группе олапариба – 33,9% против 17,8% в группе плацебо. Таким образом, исследование POLO стало основанием для одобрения олапариба FDA (в декабре 2019 г.) и EMA (в качестве поддерживающей терапии для пациентов с BRCA-мутацией и мРПЖ, у которых заболевание не прогрессировало после 1-й линии ХТ на основе платины) [2].

Численно медиана ВБП была выше у пациентов с BRCA2 по сравнению с BRCA1, однако относительно небольшой размер подгруппы BRCA1 не позволяет составить выводы о статистически значимых различиях в ответ на терапию ингибиторами PARP при этих мутациях. Важно, что клинически значимая эффективность имела место в обеих подгруппах [4]. В настоящее время мало крупных проспективных исследований, посвященных исключительно мутации BRCA1 при мРПЖ, однако существуют многочисленные ретроспективные анализы и отчеты, подтверждающие активность олапариба и других ингибиторов PARP у пациентов с мутацией BRCA1 [19]. Эти публикации часто подчеркивают необходимость тестирования на все гены HRD, включая BRCA1, BRCA2, PALB2 и др., при мРПЖ для выявления пациентов, потенциально чувствительных к терапии ингибиторами PARP, обосновывая рутинное тестирование на gBRCA1/2 у больных РПЖ, т. к. это влияет на выбор терапии (включая возможность применения олапариба) и определения риска, следовательно, и потребности в регулярном профилактическом обследовании для родственников пациента [20–23].

Тестирование должно проводиться с использованием валидированных методов (NGS) на образцах крови (что предпочтительно для выявления герминальных мутаций) или опухоли (с последующим подтверждением герминального статуса при выявлении мутации в опухоли) [24].

В настоящее время как в отечественных, так и в зарубежных рекомендациях утверждено рутинное тестирование на мутации BRCA всем пациентам с РПЖ [6]. В России частота назначения генетического тестирования на BRCA1/2 пока не превышает 30% пациентов[1] [25, 26].

Данных по адъювантному (после радикальной операции) режиму терапии пока недостаточно, но ведутся исследования (в частности, APOLLO, NCT04858334)[2] [27].

## КЛИНИЧЕСКОЕ НАБЛЮДЕНИЕ

У пациентки Е. 55 лет в 2023 г. при плановом контрольном ультразвуковом исследовании (УЗИ) органов брюшной полости выявлены сонографические признаки новообразования тела поджелудочной железы с развитием панкреатической гипертензии, без признаков инвазии в магистральные сосуды. Из семейного анамнеза известно, что у матери пациентки рак молочной железы и рак маточной трубы.

Пациентка обратилась на консультацию в НМИЦ хирургии им. А.В. Вишневского, где было назначено дообследование. По данным компьютерной томографии (КТ) органов брюшной полости с контрастным усилением от 25.10.2023 г., в теле поджелудочной железы определялось солидное гиповаскулярное образование размером 19 мм (*рис. 1А*). Главный панкреатический проток (ГПП) был расширен до 4 мм в хвосте и теле. Имел место контакт с селезеночной артерией с сужением ее просвета, с признаками опухолевой инвазии. Лимфатические узлы не были увеличены. В S6 печени определялся гиповаскулярный очаг вторичного характера с неровными нечеткими контурами размером до 11 мм (*рис. 1В*). Указанные образования были выбраны в качестве таргетных очагов. Суммарный диаметр таргетных очагов составил 30 мм.

Последующее проведение магнитно-резонансной томографии (МРТ) органов брюшной полости от 25.10.2023 г. позволило выявить в печени множественные гиперинтенсивные очаги вторичного характера с неровными нечеткими контурами. На сериях DWI определялось ограничение диффузии данными очагами (*рис. 2*).

Выполнена биопсия объемного образования поджелудочной железы. По результатам гистологического исследования биоптатов от 26.10.2023 г. верифицирована аденокарцинома поджелудочной железы.

По данным исследования уровня онкомаркеров от 23.10.2023 г., CA-19-9 = 952 Ед/мл, что превышает верхнюю границу нормы (<37); РЭА = 1,7 нг/мл, что входит в диапазон референсных значений (<5).

01.11.2023 г. по решению онкологического консилиума назначена лекарственная терапия по схеме mFOLFIRINOX. С 13.11.2023 по 01.12.2023 г. выполнено 2 курса 1-й линии ХТ по схеме mFOLFIRINOX. На 3-й курс пациентка поступила на одну неделю позже в связи с нейтропенией, принято решение редуцировать дозу оксалиплатина

[1] Итоги реализации Национальной программы RUSSCO в 2021 году «Совершенствование молекулярно-генетической диагностики в Российской Федерации с целью повышения эффективности противоопухолевого лечения». Детальный анализ данных 01.01.2021-31.12.2021 (за 12 месяцев). Режим доступа: http://www.cancergenome.ru/project/reports/2021.pdf.

[2] APOLLO: A Randomized Phase II Double-Blind Study of Olaparib Versus Placebo Following Curative Intent Therapy in Patients With Resected Pancreatic Cancer and a Pathogenic BRCA1, BRCA2 or PALB2 Mutation. Available at: https://clinicaltrials.gov/study/NCT04858334.

***Рисунок 1.*** КТ органов брюшной полости с контрастным усилением от 25.10.2023 г.
***Figure 1.*** Contrast-enhanced abdominal CT scan (October 25, 2023)

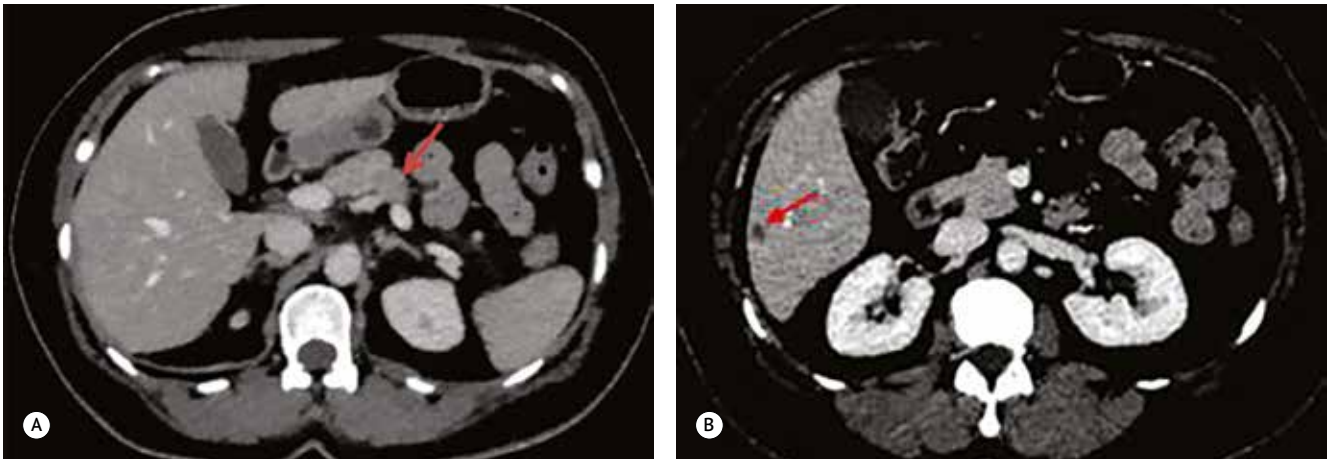


А – солидное гиповаскулярное образование размером 19 мм; В – гиповаскулярный очаг вторичного характера с неровными нечеткими контурами размером до 11 мм в S6 печени.

***Рисунок 2.*** МРТ органов брюшной полости от 25.10.2023 г.
***Figure 2.*** Abdominal MRI scan (October 25, 2023)

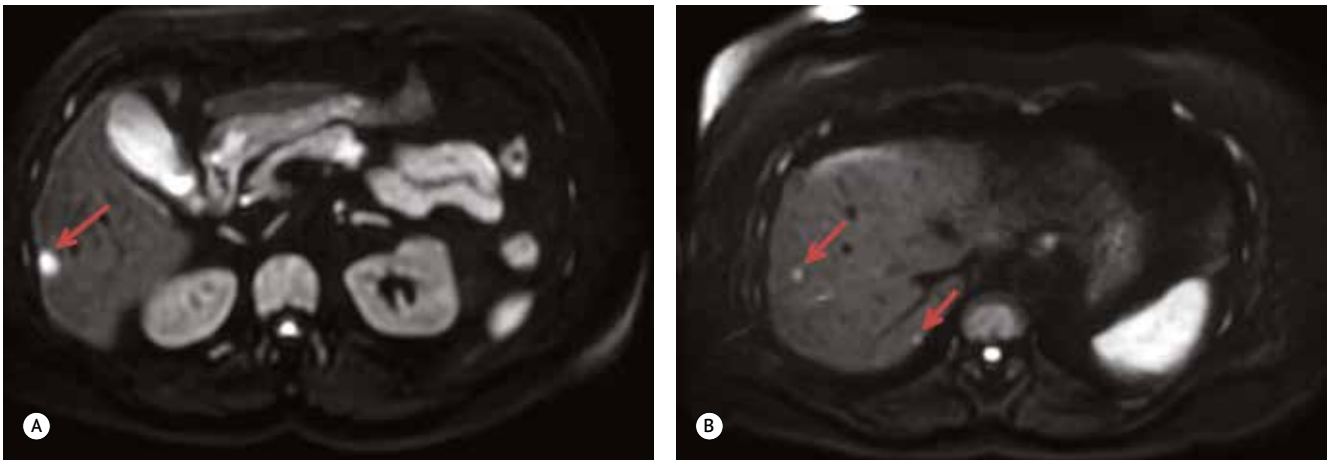


А – солидное гиповаскулярное образование размером 19 мм в S6; В – множественные гиперинтенсивные очаги вторичного характера с неровными нечеткими контурами. На сериях DWI определяется ограничение диффузии данными очагами.

и иринотекана на 20%. С 20.12.2023 по 09.02.2024 г. проведены 3–6-е курсы 1-й линии ХТ по схеме mFOLFIRINOX с редуцированной дозой.

При контрольном обследовании онкомаркеры снизились до референсных значений: CA-19-9 = 7 (<37) Ед/мл; РЭА = 3,2 (<5) нг/мл, от 19.02.2024 г. По данным контрольной КТ органов грудной клетки, брюшной полости и малого таза с контрастным усилением от 21.02.2024 г., отмечается уменьшение размеров гиповаскулярного образования в теле поджелудочной железы до 15 мм (*рис. 3А*). Вторичных очагов в печени, в т. ч. таргетного очага в S6, не выявлено (*рис. 3В*). Новые очаги вторичного характера не определяются.

Уменьшение количества вторичных очагов в печени подтверждено МРТ органов брюшной полости от 22.02.2024 г. (*рис. 4*).

27.02–16.05.2024 г. проведены 7–12-е курсы 1-й линии ХТ по схеме mFOLFIRINOX.

После завершения 1-й линии терапии пациентке проведены контрольные исследования. По данным КТ от 30.05.2024 г., отмечена положительная динамика в виде уменьшения размеров (до 13 мм в наибольшем измерении) объемного образования поджелудочной железы. Положительная динамика относительно вторичного поражения печени: количественное уменьшение видимых очагов. В S8 визуализируется ранее описанный очаг истинного ограничения диффузии до 6 мм, без значимой динамики. Также определяется очаг в S6 печени до 6 мм субкапсулярно. В остальном отмечается значительная положительная динамика: большая часть ранее визуализированных очагов достоверно не определяется.

С целью определения тактики поддерживающей терапии выполнено молекулярно-генетическое исследование на предмет наличия мутаций 185delAG, 4153delA, 5382insC, 3875del4, 3819del5, C61G, 2080delA в гене BRCA1, а также мутации 6174delT в гене BRCA2. По результатам данного анализа при исследовании ДНК, выделенной из лимфоцитов периферической крови, в 20-м экзоне гена BRCA1 выявлена герминальная мутация NM_007294.3(BRCA1):c.5266dupC (p.Gln1756Profs, 5382insC, rs80357906) в гетерозиготном состоянии.

При определении соматических мутаций в 12-м, 13-м кодонах 2-го экзона гена KRAS, ассоциированных с резистентностью рецептора эпидермального фактора роста,

● ***Рисунок 3.*** Контрольная КТ органов брюшной полости с контрастным усилением после 6 курсов химиотерапии от 21.02.2024 г.
● ***Figure 3.*** Follow-up contrast-enhanced abdominal CT scan obtained after 6 cycles of chemotherapy (February 21, 2024)

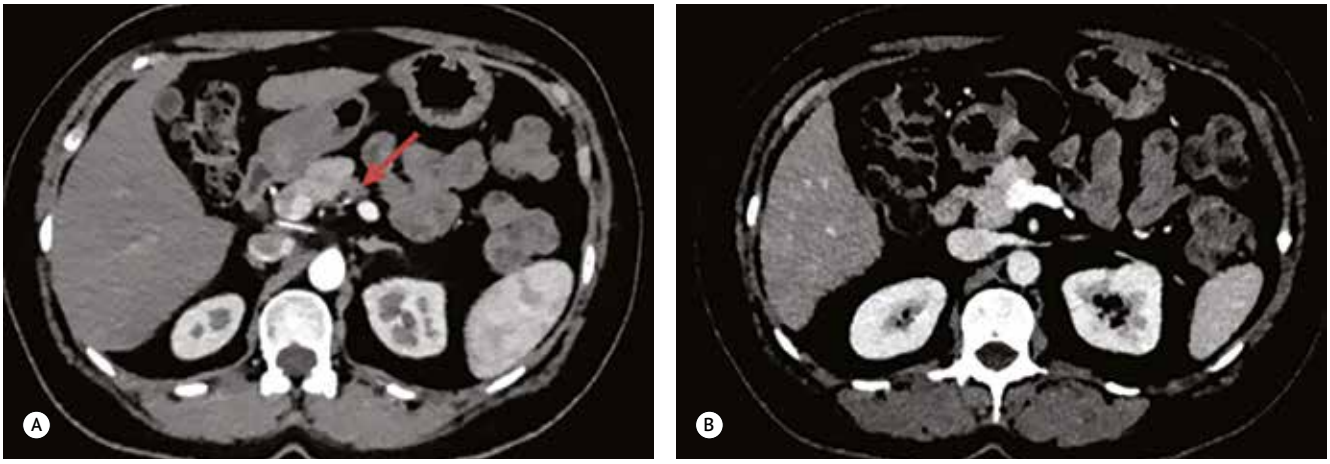


А – уменьшение размеров гиповаскулярного образования в теле поджелудочной железы до 15 мм; Б – вторичных очагов в печени не выявлено (-50% от Baseline – частичный ответ согласно RECIST 1.1)

● ***Рисунок 4.*** Контрольная МРТ органов брюшной полости после 6 курсов химиотерапии от 22.02.2024 г.
● ***Figure 4.*** Follow-up contrast-enhanced abdominal MRI scan obtained after 6 cycles of chemotherapy (February 22, 2024)

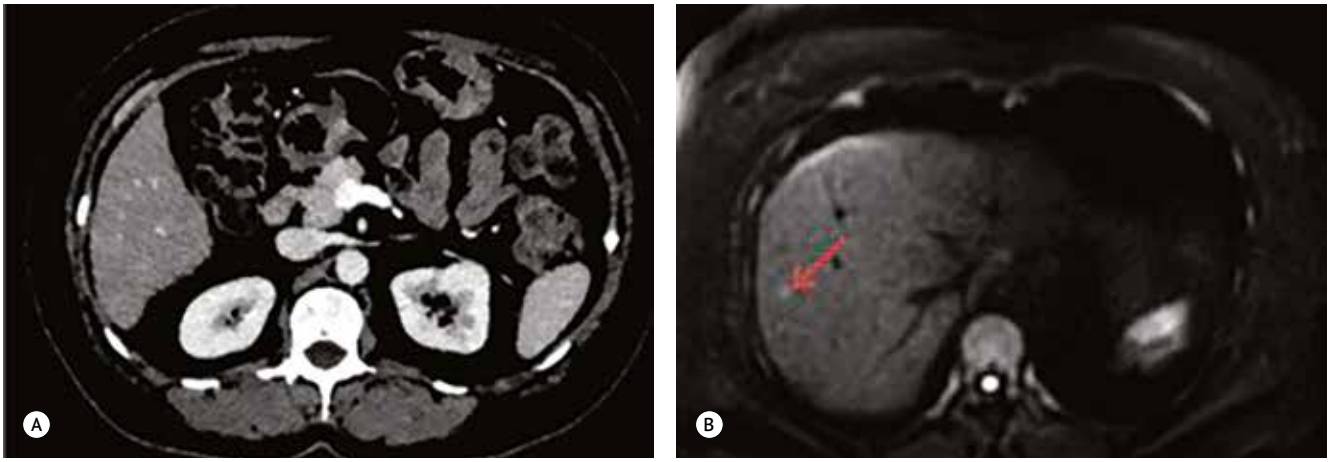


А – уменьшение вторичных очагов, в т. ч. в S6; В – единичный вторичный очаг в печени.

в 12-м кодоне 2-го экзона гена KRAS выявлена соматическая мутация NM004985.5(KRAS):c.35G>A (p.Gly12Asp), rs121913529, зарегистрированная в международной базе COSMIC (ID COSM521) как патогенный клинически значимый вариант, ассоциированный с резистентностью к ингибиторам тирозинкиназы рецептора эпидермального фактора роста. По результатам проведенного молекулярно-генетического исследования соматических мутаций в 15-м экзоне гена BRAF, ассоциированных с чувствительностью к ингибиторам серин-треониновых протеинкиназ, в 600-м кодоне 15-го экзона гена BRAF соматических мутаций V600 не выявлено. При определении статуса микросателлитной нестабильности (MSI-статус), ассоциированного со структурно-функциональными нарушениями системы репарации неспаренных оснований ДНК, выявлен фенотип опухоли со стабильной системой репарации неспаренных оснований ДНК, MSS-статус.

С июня 2024 г. в соответствии с результатами выявленной мутации в гене BRCA1 пациентке назначен ингибитор PARP олапариб, 300 мг, 2 раза в сутки внутрь.

При контрольных обследованиях в августе 2024 г. уровень онкомаркеров в пределах референсных значений: CA-19-9 = 3 (<37) Ед/мл; РЭА = 1,8 (<5) нг/мл. По данным КТ и МРТ от 28.08.2024 г., положительная динамика (*рис. 5*).

С учетом положительной динамики принято решение о хирургическом лечении. 15.10.2024 г. пациентке выполнена дистальная резекция поджелудочной железы со спленэктомией и холецистэктомией. Дренирование брюшной полости. Послеоперационный период протекал без особенностей. Пациентка выписана на 10-е сут. после оперативного вмешательства в удовлетворительном состоянии. По данным гистологического исследования, достигнут полный лекарственный патоморфоз: перидуктальный, междольковый и внутридольковый фиброз ткани поджелудочной железы, гиалиноз капилляров, просветы вен незначительно расширены, в просветах – стаз и сладжи эритроцитов, периваскулярный липоматоз, фокусы очаговой гиперплазии протоков, выраженная гиперплазия островков Лангерганса в единичном участке. В крае резекции дистрофические изменения долек, очаги фиброза, кровоизлияний, полнокровие капилляров. Стенка селезеночной вены с очагами фиброза. Гиалиноз

● ***Рисунок 5.*** Контрольные обследования после завершения первой линии химиотерапии на фоне поддерживающей терапии олапарибом от 28.08.2024 г.
● ***Figure 5.*** Follow-up examinations after completion of the first-line chemotherapy during maintenance therapy with olaparib (August 28, 2024)

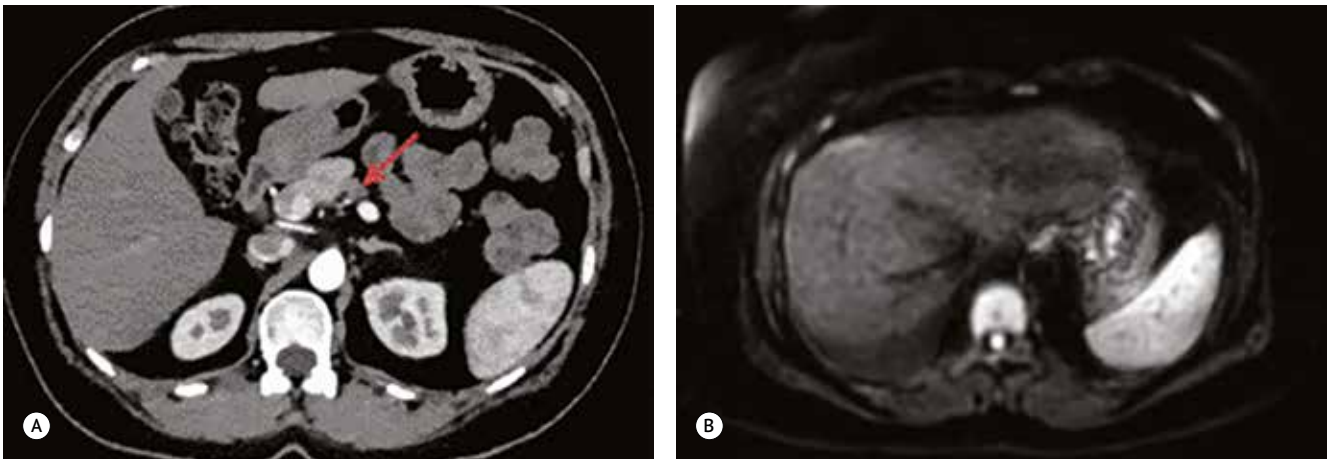


А – при КТ отмечается уменьшение размеров образования тела поджелудочной железы до 11 мм. Вторичные очаги в печени не определяются; В – при МРТ вторичных очагов печени не определяется (63% от Baseline, частичный ответ согласно RECIST 1.1).

капсулы селезенки, гиалиноз стенок артериол, в строме преобладание красной пульпы, фиброз стенок селезеночной артерии и вены.

В настоящее время пациентка продолжает получать терапию олапарибом. За время поддерживающей терапии (13 мес.) не было нежелательных побочных эффектов. Пациентка регулярно проходит контрольные обследования, данных за прогрессирование нет (*рис. 6*).

КТ органов брюшной полости с контрастным усилением через 12 мес. после начала поддерживающей терапии, через 8 мес. после дистальной резекции поджелудочной железы со спленэктомией и холецистэктомией: признаков продолженного роста образования в зоне вмешательства нет.

● ***Рисунок 6.*** КТ органов брюшной полости от 22.04.2025 г.
● ***Figure 6.*** Abdominal CT scan (April 22, 2025)

## ОБСУЖДЕНИЕ

Мутация 5382insC в гене BRCA1, выявленная у данной пациентки, зарегистрирована в Международной базе данных BIC как высокопатогенный клинически значимый вариант, класс мутаций 5, ассоциированный с высоким риском одно- и двустороннего рака молочной железы и рака яичников, что соответствует семейному анамнезу пациентки[3]. Риск развития РПЖ у пациентов с патогенными вариантами gBRCA1 повышен в 2–4 раза по сравнению с общей популяцией [28, 29].

Учитывая метастатический статус пациентки, в соответствии с клиническими рекомендациями была проведена ХТ 1-й линии, позволившая достичь частичного терапевтического ответа: первичная опухоль уменьшилась, бóльшая часть метастатических очагов элиминировалась. По данным литературы, около 30% больных мРПЖ не завершают 1-ю линию терапии в связи с ее высокой токсичностью. У 33,1% наблюдается стабилизация заболевания, у 18,2% – частичный ответ, у 35,8% – прогрессирование заболевания. Нам удалось найти данные о единичных случаях полного ответа на ХТ при мРПЖ. Медиана ОВ составляет 8,1 мес. (95% ДИ 6,5–9,6), ВБП – 6,7 мес. (95% ДИ 6,0–7,4). У пациентов с частичным ответом медиана ОВ достигает 15,8 мес. (95% ДИ 14,6–17,0), ВБП – 10,4 мес. (95% ДИ 6,0–14,8) [1, 30]. У пациентов с мутациями gBRCA прогноз более благоприятный: 67,4–76,3% из них отвечают на ХТ на основе препаратов платины. В настоящее время это объясняют тем, что повреждения двухцепочечной ДНК в опухолевых клетках с мутацией гена gBRCA, вызванные режимами на основе препаратов платины, не могут быть исправлены с помощью HRD [31, 32].

Результаты генетического тестирования, верифицировавшие мутацию BRCA1, позволили нам перейти к поддерживающей терапии олапарибом, на фоне которой сохранилась положительная терапевтическая тенденция, а именно полная элиминация метастазов в печени и уменьшение размеров первичного очага. По результатам POLO применение олапариба обеспечивает статистически значимое превосходство в выживаемости без прогрессирования (ВБП): 7,4 против 3,8 мес. в группе плацебо (95% ДИ 0,34–0,78). Олапариб обеспечивает общую частоту ответа 20% против 12% в группе плацебо, полный терапевтический ответ достигнут у 2 пациентов в группе олапариба.

Возможности хирургического лечения пациентов с распространенным РПЖ с положительным ответом

[3] Режим доступа: https://research.nhgri.nih.gov.

на терапию мало изучены. Достижения современной противоопухолевой терапии позволяют говорить о «резектабельности, основанной на прогнозе» и конверсионной хирургии [33]. В настоящее время данные о хирургическом лечении мРПЖ ограниченны, однако доказано, что хирургическое вмешательство улучшает результаты выживаемости по сравнению с продолжением медикаментозного лечения у строго отобранной группы пациентов с местнораспространенным и олигометастатическим РПЖ [34].

Данных по адъювантному режиму (после радикальной операции) пока недостаточно, но ведутся исследования, такие как APOLLO trial и NCT04858334. В клинической практике его иногда используют по аналогии с метастатическим процессом, особенно у пациентов с высоким риском рецидива.

Клинические рекомендации NCCN (2025 г.) включают тестирование на мутации BRCA1/2 у всех пациентов с РПЖ и рассмотрение применения олапариба при метастатическом или рецидивирующем процессе [7]. Сегодня нет подтвержденных данных рандомизированных клинических исследований для адъювантного применения. Некоторые центры используют олапариб off-label в индивидуальном порядке, особенно при высоком риске (например, pN+, R1-резекция). Если пациент получал платину (например, FOLFIRINOX) и имеет BRCA-мутацию, логично рассмотреть олапариб как продолжение терапии (по аналогии с метастатическим случаем).

## ЗАКЛЮЧЕНИЕ

Таким образом, очевидна значимость генетического тестирования всех пациентов с мРПЖ. На наш взгляд, это исследование должно проводиться и пациентам, перенесшим радикальную операцию и имеющим неблагоприятный прогноз. Данная диагностическая опция входит в стандарты лечения, однако в реальной клинической практике все еще встречается далеко не повсеместно, что обусловлено высокой стоимостью. Повышение доступности генетического тестирования позволит значимо улучшить выживаемость больных РПЖ.

Для всех пациентов с мРПЖ и герминальными мутациями в генах BRCA следует рассмотреть возможность проведения терапии олапарибом до прогрессирования заболевания или непереносимой токсичности. В отличие от варианта продолжения ХТ таргетная терапия отличается значительно меньшей токсичностью при сопоставимой эффективности.

На наш взгляд, в исключительных случаях, когда удается достичь максимального терапевтического эффекта, возможно хирургическое лечение в объеме удаления единичного резидуального очага, что и было выполнено у данной пациентки. Для этой ограниченной, крайне избирательной когорты пациентов возможно продолжение таргетной терапии в условно адъювантном режиме. Сегодня в связи с малым объемом выборки и отсутствием завершенных рандомизированных клинических исследований эта опция сохраняет статус off-label, однако в литературе все чаще появляются сообщения о ее успешном применении. Необходимость и длительность адъювантной таргетной терапии в подобных случаях в настоящее время дискутабельна. Продолжающееся клиническое исследование APOLLO призвано ответить на эти вопросы.

Поступила / Received 17.06.2025
Поступила после рецензирования / Revised 08.07.2025
Принята в печать / Accepted 15.07.2025

### Список литературы / References

1. van der Sijde F, van Dam JL, Groot Koerkamp B, Haberkorn BCM, Homs MYV, Mathijssen D et al. Treatment Response and Conditional Survival in Advanced Pancreatic Cancer Patients Treated with FOLFIRINOX: A Multicenter Cohort Study. *J Oncol*. 2022;8549487. https://doi.org/10.1155/2022/8549487.
2. Golan T, Hammel P, Reni M, Van Cutsem E, Macarulla T, Hall MJ et al. Maintenance Olaparib for Germline BRCA-Mutated Metastatic Pancreatic Cancer. *N Engl J Med*. 2019;381(4):317–327. https://doi.org/10.1056/NEJMoa1903387.
3. Hu C, Hart SN, Polley EC, Gnanaolivu R, Shimelis H, Lee KY et al. Association Between Inherited Germline Mutations in Cancer Predisposition Genes and Risk of Pancreatic Cancer. *JAMA*. 2018;319(23):2401–2409. https://doi.org/10.1001/jama.2018.6228.
4. Меньшиков КВ, Султанбаев АВ, Мусин ШИ, Измайлов АА, Меньшикова ИА, Султанбаева НИ и др. Перспективы PARP-ингибиторов при лечении BRCA-ассоциированного рака поджелудочной железы. Обзор литературы. *Креативная хирургия и онкология*. 2022;12(1): 48–55. https://doi.org/10.24060/2076-3093-2022-12-1-48-55.
Menshikov KV, Sultanbaev AV, Musin ShI, Izmailov AA, Menshikova IA, Sultanbaeva NI et al. Prospects of PARP Inhibitors in Treatment of BRCA-Mutated Pancreatic Cancer: a Literature Review. *Creative Surgery and Oncology*. 2022;12(1):48–55. (In Russ.) https://doi.org/10.24060/2076-3093-2022-12-1-48-55.
5. Shindo K, Yu J, Suenaga M, Fesharakizadeh S, Cho C, Macgregor-Das A et al. Deleterious Germline Mutations in Patients With Apparently Sporadic Pancreatic Adenocarcinoma. *J Clin Oncol*. 2017;35(30):3382–3390. https://doi.org/10.1200/JCO.2017.72.3502.
6. Кудашкин НЕ, Гладков ОА, Загайнов ВЕ, Кучин ДМ, Лядов ВК, Подлужный ДВ и др. Практические рекомендации по лекарственному лечению рака поджелудочной железы. Практические рекомендации RUSSCO, часть 1.1. *Злокачественные опухоли*. 2024;14(3s2):404–415. https://doi.org/10.18027/2224-5057-2024-14-3s2-1.1-18.
Kudashkin NE, Gladkov OA, Zagainov VE, Kuchin DM, Lyadov VK, Podluzhnyy DV et al. Practical recommendations on the medical treatment of pancreatic cancer. RUSSCO Practical recommendations, part 1.1. *Malignant Tumors*. 2024;14(3s2):404–415 (In Russ.) https://doi.org/10.18027/2224-5057-2024-14-3s2-1.1-18.
7. Golan T, Kindler HL, Park JO, Reni M, Macarulla T, Hammel P et al. Geographic and Ethnic Heterogeneity of Germline BRCA1 or BRCA2 Mutation Prevalence Among Patients With Metastatic Pancreatic Cancer Screened for Entry Into the POLO Trial. *J Clin Oncol*. 2020;38(13):1442–1454. https://doi.org/10.1200/JCO.19.01890.
8. Citarelli M, Teotia S, Lamb RS. Evolutionary history of the poly(ADP-ribose) polymerase gene family in eukaryotes. *BMC Evol Biol*. 2010;10:308. https://doi.org/10.1186/1471-2148-10-308.
9. Долгашева ДС, Певзнер АМ, Ибрагимова МК, Литвяков НВ, Цыганов ММ. Ингибиторы PARP1 в терапии рака молочной железы. Механизм действия и клиническое применение. *Опухоли женской репродуктивной системы*. 2020;16(1):55–64. https://doi.org/10.17650/1994-4098-2020-16-1-55-64.
Dolgasheva DS, Pevzner AM, Ibragimova MK, Litvyakov NV, Tsyganov MM. PARP1 inhibitors in breast cancer therapy. Mechanism of action and clinical use. *Opuholi Zenskoj Reproduktivnoj Sistemy*. 2020;16(1):55–64. (In Russ.) https://doi.org/10.17650/1994-4098-2020-16-1-55-64.
10. Ефремова АС, Шрам СИ, Мясоедов НФ. Доксорубицин вызывает кратковременную активацию поли(АДФ-рибозил)ирования белков в кардиомиоцитах H9c2. *Доклады Академии наук*. 2015;464:333–337. https://doi.org/10.1134/S1607672915050178.
Efremova AS, Shram SI, Myasoedov NF. Doxorubicin causes transient activation of protein poly(ADP-ribosyl)ation in H9c2 cardiomyocytes. *Doklady Akademii Nauk*. 2015;464:333–337. (In Russ.) https://doi.org/10.1134/S1607672915050178.

11. Langelier MF, Pascal JM. PARP-1 mechanism for coupling DNA damage detection to poly-(ADP-ribose) synthesis. *Curr Opin Struct Biol*. 2013;23(1):134–143. https://doi.org/10.1016/j.sbi.2013.01.003.
12. Alkhatib HM, Chen D, Cherney B, Bhatia K, Notario V, Giric C et al. Cloning and expression of cDNA for human poly-(ADP-ribose) polymerase. *Proc Natl Acad Sci USA*. 1987;84(5):1224–1228. https://doi.org/10.1073/pnas.84.5.1224.
13. Konecny GE, Kristeleit RS. PARP inhibitors for BRCA1/2-mutated and sporadic ovarian cancer: current practice and future directions. *Brit J Cancer*. 2016;115(10):1157–1173. https://doi.org/10.1038/bjc.2016.311.
14. Ramus SJ, Gayther SA. The contribution of BRCA1 and BRCA2 to ovarian cancer. *Mol Oncol*. 2009;3(2):138–150. https://doi.org/10.1016/j.molonc.2009.02.001.
15. Neuhausen SL, Ozcelik H, Southey MC, John EM, Godwin AK, Chung W et al. BRCA1 and BRCA2 mutation carriers in the Breast Cancer Family Registry: an open resource for collaborative research. *Breast Cancer Res Treat*. 2009;116(2):379–386. https://doi.org/10.1007/s10549-008-0153-8.
16. Tripathi A, Balakrishna P, Agarwal N. PARP inhibitors in castration-resistant prostate cancer. *Cancer Treat Res Commun*. 2020;24:1–3. https://doi.org/10.1016/j.ctarc.2020.100199.
17. Грицкевич АА, Русаков ИГ, Байтман ТП, Мишугин СВ. Новые подходы к лечению кастрационно-резистентного рака предстательной железы: ингибиторы PARP. *Медицинский совет*. 2021;(4 Suppl.):44–50. https://doi.org/10.21518/2079-701X-2021-4S-44-50.
Gritskevich AA, Rusakov IG, Baitman TP, Mishugin SV. The new approaches to the treatment of castration- resistant prostate cancer: PARP inhibitors. *Meditsinskiy Sovet*. 2021;(4 Suppl.):44–50. (In Russ.) https://doi.org/10.21518/2079-701X-2021-4S-44-50.
18. Kindler HL, Hammel P, Reni M, Van Cutsem E, Macarulla T, Hall MJ et. al. Overall Survival Results From the POLO Trial: A Phase III Study of Active Maintenance Olaparib Versus Placebo for Germline BRCA-Mutated Metastatic Pancreatic Cancer. *J Clin Oncol*. 2022;40(34):3929–3939. https://doi.org/10.1200/JCO.21.01604.
19. Pimenta JR, Ueda SKN, Peixoto RD. Excellent Response to Olaparib in a Patient with Metastatic Pancreatic Adenocarcinoma Excellent Response to Olaparib in a Patient with Metastatic Pancreatic Adenocarcinoma with Germline BRCA1 Mutation after Progression on FOLFIRINOX: Case Report and Literature Review. *Case Rep Oncol*. 2020;13(2):904–910. https://doi.org/10.1159/000508533.
20. Assaf I, Mans L, Sakr R, Verset G, Van Laethem JL. Unusual metastasis in BRCA mutated pancreatic cancer while on maintenance Olaparib: Two case reports and review of the literature. *Eur J Cancer*. 2021;157:63–67. https://doi.org/10.1016/j.ejca.2021.07.042.
21. Kawamoto Y, Yamai T, Ikezawa K, Seiki Y, Watsuji K, Hirao T et al. Clinical significance of germline breast cancer susceptibility gene (gBRCA) testing and olaparib as maintenance therapy for patients with pancreatic cancer. *BMC Cancer*. 2024;24(1):1000. https://doi.org/10.1186/s12885-024-12722-8.
22. Kubo T, Muramatsu J, Arihara Y, Murota A, Ishikawa K, Yoshida M et al. Clinical characterization of patients with gBRCA1/2 mutation-positive unresectable pancreatic cancer: a multicenter prospective study. *Jpn J Clin Oncol*. 2024;54(1):47–53. https://doi.org/10.1093/jjco/hyad131.
23. Milella M, Orsi G, di Marco M, Salvatore L, Procaccio L, Noventa S et al. Real-World Impact of Olaparib Exposure in Advanced Pancreatic Cancer Patients Harboring Germline BRCA1-2 Pathogenic Variants. *Cancer Med*. 2025;14(3):e70364. https://doi.org/10.1002/cam4.70364.
24. Pujol P, Barberis M, Beer P, Friedman E, Piulats JM, Capoluongo ED et al. Clinical practice guidelines for BRCA1 and BRCA2 genetic testing. *Eur J Cancer*. 2021;146:30–47. https://doi.org/10.1016/j.ejca.2020.12.023.
25. Шелякин ВА, Линник СА, Третьяков ДА, Туменко ЕЕ, Худяев АС. Анализ эффективности молекулярно-генетического тестирования пациентов с онкологическими заболеваниями на примере некоторых субъектов Российской Федерации. *Бюллетень Национального научно-исследовательского института общественного здоровья имени Н.А. Семашко*. 2022;(4):30–37. https://doi.org/10.25742/NRIPH.2022.04.006.
Shelyakin VA, Linnik SA, Tretyakov DA, et al. Analyses of the effectiveness of molecular genetic testing of patients with cancer on the examples of some subjects of the russian federation as the basis for the use of targeted drugs. *Bulletin of Semashko National Research Institute of Public Health*. 2022;(4):30–37. (In Russ.) https://doi.org/10.25742/NRIPH.2022.04.006.
26. Pilarski R. The role of BRCA testing in hereditary pancreatic and prostate cancer families. *Am Soc Clin Oncol Educ Book*. 2019;39:79–86. https://doi.org/10.1200/EDBK_238977.
27. Orsi G, Di Marco M, Cavaliere A, Niger M, Bozzarelli S, Giordano G et al. Chemotherapy toxicity and activity in patients with pancreatic ductal adenocarcinoma and germline BRCA1-2 pathogenic variants (gBRCA1-2pv): a multicenter survey. *ESMO Open*. 2021;6(5):100238. https://doi.org/10.1016/j.esmoop.2021.100238.
28. Rebelatto TF, Falavigna M, Pozzari M, Spada F, Cella CA, Laffi A et al. Should platinum-based chemotherapy be preferred for germline BReast CAncer genes (BRCA) 1 and 2-mutated pancreatic ductal adenocarcinoma (PDAC) patients? A systematic review and meta-analysis. *Cancer Treat Rev*. 2019;80:101895. https://doi.org/10.1016/j.ctrv.2019.101895.
29. Hu ZI, O'Reilly EM. Therapeutic developments in pancreatic cancer. *Nat Rev Gastroenterol Hepatol*. 2024;21:7–24. https://doi.org/10.1038/s41575-023-00840-w.
30. Halbrook CJ, Lyssiotis CA, Pasca di Magliano M, Maitra A. Pancreatic cancer: advances and challenges. *Cell*. 2023;186:1729–1754. https://doi.org/10.1016/j.cell.2023.02.014.
31. Oba A, Croce C, Hosokawa P, Meguid C, Torphy RJ, Al-Musawi MH et al. Prognosis based definition of resectability in pancreatic cancer: a road map to new guidelines. *Ann Surg*. 2022;275:175–181. https://doi.org/10.1097/SLA.0000000000003859.
32. Farnes I, Kleive D, Verbeke CS, Aabakken L, Issa-Epe A, Småstuen MC et al. Resection rates and intention-to-treat outcomes in borderline and locally advanced pancreatic cancer: real-world data from a population-based, prospective cohort study (NORPACT-2). *BJS Open*. 2023;7(6):zrad137. https://doi.org/10.1093/bjsopen/zrad137.
33. Boggi U, Kauffmann EF, Napoli N, Barreto S.G., Besselink MG, Fusai GK et al. REDISCOVER guidelines for borderline-resectable and locally advanced pancreatic cancer: management algorithm, unanswered questions, and future perspectives. *Updates Surg*. 2024;76(5):1573–1591. https://doi.org/10.1007/s13304-024-01860-0.
34. Giuliante F, Panettieri E, Campisi A, Coppola A, Vellone M, De Rose AM, Ardito F. Treatment of oligo-metastatic pancreatic ductal adenocarcinoma to the liver: is there a role for surgery? A narrative review. *Int J Surg*. 2024;110(10):6163–6169. https://doi.org/10.1097/JS9.0000000000001665.

***Вклад авторов:***

*Концепция статьи* – **А.Ю. Попов, Т.П. Байтман, А.А. Грицкевич, Н.В. Жуков**
*Написание текста* – **А.Д. Симонов, А.Ю. Попов, Т.П. Байтман**
*Сбор и обработка материала* – **А.Д. Симонов, Д.В. Калинин, Е.В. Кондратьев**
*Обзор литературы* – **Т.П. Байтман, А.Ю. Попов**
*Анализ материала* – **Т.П. Байтман, Д.В. Калинин, Е.В. Кондратьев, Д.С. Горин, П.В. Марков**
*Редактирование* – **Т.П. Байтман, А.А. Грицкевич, Н.В. Жуков**
*Утверждение окончательного варианта статьи* – **А.Ю. Попов**

***Contribution of the authors:***

*The concept of the article* – **Anatoly Yu. Popov, Tatiana P. Baitman, Alexander A. Gritskevich, Nikolay V. Zhukov**
*Writing the text* – **Anton D. Simonov, Anatoly Yu. Popov, Tatiana P. Baitman**
*Collection and processing of the material* – **Anton D. Simonov, Dmitry V. Kalinin, Evgeny V. Kondratyev**
*Literature review* – **Anatoly Yu. Popov, Tatiana P. Baitman**
*Analysis of the material* – **Tatiana P. Baitman, Dmitry V. Kalinin, Evgeny V. Kondratyev, Pavel V. Markov, David S. Gorin**
*Editing* – **Tatiana P. Baitman, Alexander A. Gritskevich, Nikolay V. Zhukov**
*Approval of the final version of the article* – **Anatoly Yu. Popov**

**Согласие пациентов на публикацию:** пациент подписал информированное согласие на публикацию своих данных.

**Basic patient privacy consent:** patient signed informed consent regarding publishing their data.

***Информация об авторах:***

**Попов Анатолий Юрьевич,** к.м.н., заведующий отделением химиотерапии, Национальный медицинский исследовательский центр хирургии имени А.В. Вишневского; 117997, Россия, Москва, ул. Большая Серпуховская, д. 27; http://orcid.org/0000-0001-6267-8237; popov_63@mail.ru

**Байтман Татьяна Павловна,** к.м.н., научный сотрудник отделения урологии, Национальный медицинский исследовательский центр хирургии имени А.В. Вишневского; 117997, Россия, Москва, ул. Большая Серпуховская, д. 27; ассистент кафедры урологии и оперативной нефрологии с курсом онкоурологии, Российский университет дружбы народов имени Патриса Лумумбы; 117198, Россия, Москва, ул. Миклухо-Маклая, д. 6; https://orcid.org/0000-0002-3646-1664; bit.t@mail.ru

**Симонов Антон Дмитриевич,** врач-онколог, Национальный медицинский исследовательский центр хирургии имени А.В. Вишневского; 117997, Россия, Москва, ул. Большая Серпуховская, д. 27; http://orcid.org/0000-0003-3202-6873; dr.simonov@uro-ixv.ru

**Марков Павел Викторович,** д.м.н., заведующий отделением абдоминальной хирургии, Национальный медицинский исследовательский центр хирургии имени А.В. Вишневского; 117997, Россия, Москва, ул. Большая Серпуховская, д. 27; http://orcid.org/0000-0002-9074-5676

**Горин Давид Семенович,** д.м.н., заведующий хирургическим отделением №5, Городская клиническая больница имени С.С. Юдина; 115446, Россия, Москва, Коломенский проезд, д. 4; http://orcid.org/0000-0002-6452-4458

**Грицкевич Александр Анатольевич,** д.м.н., заведующий отделением урологии, Национальный медицинский исследовательский центр хирургии имени А.В. Вишневского; 117997, Россия, Москва, ул. Большая Серпуховская, д. 27; профессор кафедры урологии и оперативной нефрологии с курсом онкоурологии, Российский университет дружбы народов имени Патриса Лумумбы; 117198, Россия, Москва, ул. Миклухо-Маклая, д. 6; https://orcid.org/0000-0002-5160-925X; grekaa@mail.ru

**Кондратьев Евгений Валерьевич,** к.м.н., заведующий отделением рентгенологии и магнитно-резонансных исследований, Национальный медицинский исследовательский центр хирургии имени А.В. Вишневского; 117997, Россия, Москва, ул. Большая Серпуховская, д. 27; https://orcid.org/0000-0001-7070-3391; kondratev@ixv.ru

**Калинин Дмитрий Валерьевич,** к.м.н., заведующий отделением патологической анатомии, Национальный медицинский исследовательский центр хирургии имени А.В. Вишневского; 117997, Россия, Москва, ул. Большая Серпуховская, д. 27; https://orcid.org/0000-0001-6247-9481; dmitry.v.kalinin@gmail.com

**Жуков Николай Владимирович,** д.м.н., профессор, руководитель отдела междисциплинарной онкологии, Национальный медицинский исследовательский центр детской гематологии, онкологии и иммунологии имени Дмитрия Рогачева; 117997, Россия, Москва, ул. Саморы Машела, д. 1; главный редактор газеты «Онкология сегодня»; http://orcid.org/0000-0002-9054-5068

***Information about the authors:***

**Anatoly Yu. Popov,** Cand. Sci. (Med.), Head of the Department of Chemotherapy, Vishnevsky National Medical Research Center of Surgery; 27, Bolshaya Serpukhovskaya St., Moscow, 117997, Russia; http://orcid.org/0000-0001-6267-8237; popov_63@mail.ru

**Tatiana P. Baitman,** Cand. Sci. (Med.), Researcher of the Urology Department, Vishnevsky National Medical Research Center of Surgery; 27, Bolshaya Serpukhovskaya St., Moscow, 117997, Russia; Assistant of the Department of Urology and Operative Nephrology with Course of Oncourology, Peoples' Friendship University of Russia named after Patrice Lumumba; 6, Miklukho-Maklai St., Moscow, 117198, Russia; https://orcid.org/0000-0002-3646-1664; bit.t@mail.ru

**Anton D. Simonov,** Oncologist, the Department of Chemotherapy, Vishnevsky National Medical Research Center of Surgery; 27, Bolshaya Serpukhovskaya St., Moscow, 117997, Russia; http://orcid.org/0000-0003-3202-6873; dr.simonov@uro-ixv.ru

**Pavel V. Markov,** Dr. Sci. (Med.), Head of the Department of Abdominal Surgery, Vishnevsky National Medical Research Center of Surgery; 27, Bolshaya Serpukhovskaya St., Moscow, 117997, Russia; http://orcid.org/0000-0002-9074-5676

**David S. Gorin,** Dr. Sci. (Med.), Head of the Surgical Department No. 5, City Clinical Hospital named after S.S. Yudin; 4, Kolomenskiy Proezd, Moscow, 115446, Russia; http://orcid.org/0000-0002-6452-4458

**Alexander A. Gritskevich,** Dr. Sci. (Med.), Head of the Urology Department, Vishnevsky National Medical Research Center of Surgery; 27, Bolshaya Serpukhovskaya St., Moscow, 117997, Russia; Professor of the Department of Urology and Operative Nephrology with Course of Oncourology, Peoples' Friendship University of Russia named after Patrice Lumumba; 6, Miklukho-Maklai St., Moscow, 117198, Russia; 6, Miklukho-Maklai St., Moscow, 117198, Russia; https://orcid.org/0000-0002-5160-925X; grekaa@mail.ru

**Evgeny V. Kondratyev,** Cand. Sci. (Med.), Head of the Department of Radiology and Magnetic Resonance Research, Vishnevsky National Medical Research Center of Surgery; 27, Bolshaya Serpukhovskaya St., Moscow, 117997, Russia; https://orcid.org/0000-0001-7070-3391; kondratev@ixv.ru

**Dmitry V. Kalinin,** Cand. Sci. (Med.), Head of the Department of Pathological Anatomy, Vishnevsky National Medical Research Center of Surgery; 27, Bolshaya Serpukhovskaya St., Moscow, 117997, Russia; https://orcid.org/0000-0001-6247-9481; dmitry.v.kalinin@gmail.com

**Nikolay V. Zhukov,** Dr. Sci. (Med.), Professor, Head of the Department of Interdisciplinary Oncology, National Medical Research Center for Children's Hematology, Oncology and Immunology named after Dmitry Rogachev; 1, Samora Mashel St., Moscow, 117997, Russia; Editor-in-Chief of the Oncology Today Newspaper; http://orcid.org/0000-0002-9054-5068