

# АНАЛИЗ ВСТРЕЧАЕМОСТИ МАЛЫХ АНАТОМИЧЕСКИХ АНОМАЛИЙ ГОРТАНИ СРЕДИ ПАЦИЕНТОВ С ДИСФОНИЕЙ

Расстройство голосовой функции – социально значимая проблема. Малые анатомические аномалии (МАО), наряду с органическими причинами нарушения голосовой функции, могут явиться причиной дисфонии. Нарушения голоса при наличии МАО относят к числу малоизученных и стойких дисфоний. Сведения о распространенности данной группы аномалий в отечественной и зарубежной литературе немногочисленны и противоречивы. Цель: Определить частоту встречаемости МАО гортани среди пациентов с дисфонией. Материалы и методы: Ретроспективно были проанализированы 58 историй болезней пациентов, находившихся с диагнозом «функциональная дисфония» в клинике болезней уха, горла и носа Первого МГМУ им. И.М. Сеченова с 01.09.2011 по 01.10.2015. Пациентам проводились видеостробоскопическое, фиброларингоскопическое исследования. Результаты: Средний возраст  $37 \pm 6$  лет, женщин – 37 (64%), мужчин – 21 (36%). У 27 (47%) пациентов была выявлена спастическая дисфония, у 23 (39%) – гипотонусная дисфония, у 7 (12%) – мутационная дисфония, только у 1 (2%) пациента в ходе стробоскопического исследования была выявлена МАО – борозды обеих голосовых складок. Выводы: МАО гортани имеют небольшую распространенность и при своевременном выявлении и лечении – благоприятный прогноз. Однако, являясь заболеваниями с неизвестной до конца этиологией и распространенностью и при отсутствии лечения, могут приводить к неблагоприятным последствиям и не должны оставаться недиагностированными. Об этом следует помнить при проведении дифференциального поиска причины дисфонии.

**Ключевые слова:** дисфония, гортань, видеостробоскопия.

S.V. STAROSTINA, MD, Prof., Sechenov First Moscow State Medical University  
ANALYSIS OF DEGREE OF INCIDENCE OF SMALL ANATOMIC ANOMALIES OF LARYNX AMONG DYSPHONIA PATIENTS

The disturbance of the voice function is a socially significant problem. Small anatomical anomalies (SAA) along with organic causes of impaired voice function can cause dysphonia. Disturbances of the voice in the presence of SAA belong to little studied and persistent dysphonias. Information about the prevalence of this group of anomalies in domestic and foreign literature is few and controversial. Objective: to determine the incidence of SAA of the larynx in patients with dysphonia. Materials and methods: Retrospectively were analyzed the 58 case histories of patients who were diagnosed with functional dysphonia in the clinic of diseases of ear, nose and throat of Sechenov First MSMU from 01.09.2011 to 01.10.2015. Patients underwent video-stroboscopic and fibrolaryngoscopy studies. Results: Average age  $37 \pm 6$  years, women-37 (64%), men – 21 (36%). In 27 (47%) patients spastic dysphonia was diagnosed, 23 (39%) – dysphonia hipotenusa, 7 (12%) – mutational dysphonia, only 1 (2%) patient in the course of stroboscopic studies was diagnosed with SAA - grooves of both vocal folds. Conclusions: the SAA of the larynx are small and the prevalence with early detection and treatment can produce favorable prognosis. However, being a disease with unknown etiology and prevalence until the end and if untreated can lead to adverse consequences and should not remain undiagnosed. It should be kept in mind during differential search to find out the cause of dysphonia.

**Keywords:** dysphonia, stroboscopy, voice problem.

## АКТУАЛЬНОСТЬ

Голос является чрезвычайно важной функцией как для профессионального общения, так и в создании положительного и привлекательного образа человека [1–3]. Расстройство голосовой функции – социально значимая проблема, которая может приводить к тягостным переживаниям и психогенным реакциям, отстранять человека от профессии [2, 4]. Малые анатомические аномалии, наряду с органическими причинами нарушения голосовой функции, такими как новообразования гортани, расстройства иннервации, травмы и воспалительные заболевания, могут приводить к дисфонии [4]. Нарушения голоса при наличии микроаномалий гортани относят к числу малоизученных и стойких дисфоний [5].

Сведения о распространенности данной группы аномалий в отечественной и зарубежной литературе немногочисленны и противоречивы [5].

## ЦЕЛЬ

Определить частоту встречаемости микроаномалий гортани среди пациентов с дисфонией.

Первое описание данной группы патологий было выполнено G.E. Arnold в 1858 г. Изучая гортани пациентов с дисфониями, причины которых никто не мог выявить, он выделил группу малых анатомических аномалий гортани и отнес к ним борозды и микроасимметрию голосовых складок [4, 6]. Позже, в 1994 г., Pontes и Behlau пересмотрели классификацию данной группы заболеваний и выделили 4 категории: микроасимметрии гортани и голосовых складок; неполное смыкание голосовых складок в задних отделах; аномалии размера голосовой щели; микроаномалии поверхностных структур голосовой складки [7].

Микроаномалии поверхностных структур голосовой складки – это врожденные или приобретенные незначительные отклонения от нормальной микроанатомии, кото-

рые могут встречаться у обоих полов и быть выявлены в любом возрасте [7, 8].

К группе микроаномалий поверхностных структур голосовой складки Pontes и Behlau относят борозды голосовых складок, эпидермоидные кисты, мосты слизистой оболочки голосовой складки, гортанные микродиафрагмы и сосудистые микроаномалии [8].

Анатомическую структуру борозды голосовой складки впервые детально описал Greizen в 1984 г. Борозда голосовой складки представляет собой углубление вдоль ее свободного края в форме желоба или щелевого кармана, которое распространяется либо на всю длину голосовой складки, либо ограничивается ее средним отделом (рис. 1) [5, 7]. В одних случаях она занимает всю длину связки, в других ограничивается ее сегментом, может быть односторонней и поражать обе голосовые складки. В результате из-за неполного закрытия голосовой щели возникает дисфония, и может отмечаться придыхание [8, 9].

Гистологически голосовая борозда представляет собой карман с пластинами некротизированных и ороговевающих клеток в глубине слизистой оболочки. Гистологическое строение подслизистого слоя различно и может быть представлено тремя вариантами: склероз и фиброз, гиалиноз и отек, миксоматозное строение [5].

В отношении этиологии возникновения борозды голосовой складки единой точки зрения нет [5]. Многие исследователи считают это состояние врожденным [4, 7, 9], однако имеются данные о поствоспалительном и интоксикационном генезе аномалии [10]. В литературе последних лет указывается о формировании данной аномалии вследствие перенесенного сифилиса, туберкулеза, дифтерии гортани, а также после длительных голосовых перегрузок [5, 11, 12]. Но следует отметить также исследование, в котором из 56 гортаней, взятых от мертворожденных младенцев, борозда голосовой складки присутствовала у 7 (рис. 2). В связи с этим авторы исследования сделали вывод о возможном значительном распространении данной патологии в популяции и врожденном ее характере [4].

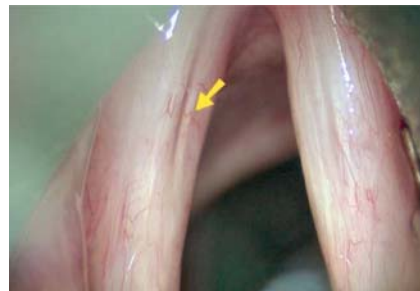
Кроме того, существуют исследования, подтверждающие аутосомнодоминантный характер наследования данной патологии [8, 13], описаны наблюдения заболевания у отца и двух дочерей [5]. Другие данные связывают наличие борозды с дисэмбриопластическими нарушениями в виде врожденной гипоплазии голосовой мышцы [5].

Ford в 1996 г. представил гистолого-морфологическую классификацию борозд голосовых складок. Он выделил среди них 3 типа: тип I – физиологическая атрофия подслизистого пространства голосовой складки вследствие избыточной голосовой нагрузки или длительно текущего атрофического ларингита, тип II – истинная борозда голосовой складки, атрофически-склеротические изменения затрагивают подслизистый и в некоторых случаях часть мышечного слоя (рис. 3), что значительно ослабляет физиологические движения голосовых складок в ходе голосообразования, тип III – кистообразная гипертрофия слизистой оболочки голосовых складок в области их смыкания. Таким образом, аномалия имеет различные гистолого-морфологические варианты и этиологию, и врожденным является только тип II борозды голосовой складки по классификации Ford [11].

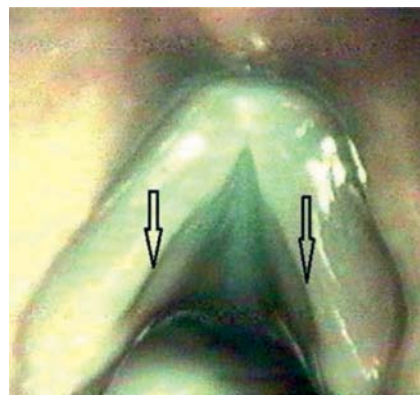
Greizen в 1984 г. сообщил о 15 таких больных (12 женщин и 3 мужчин) в возрасте 14–57 лет [7]. Itoh, Kawasaki, Morikawa в 1983 г. описали 240 больных с углублениями на голосовых складках. У 195 больных (139 женщин и 56 мужчин) была диагностирована борозда голосовой складки. У 17 больных охриплость возникла в первые десять лет жизни, у 12 – во втором десятилетии, у остальных – в более поздние сроки [5, 15]. Также имеются данные о других симптомах у этих пациентов: быстрая утомляемость голоса, необычные ощущения в глотке, боль в гортани, кашель, увеличение количества мокроты, идиопатические эпизоды отсутствия дисфонии [3, 4, 7, 13].

Диагностировать данную патологию целесообразно с помощью следующих методов: ларингостробоскопия, видеоларингостробоскопия, акусти-

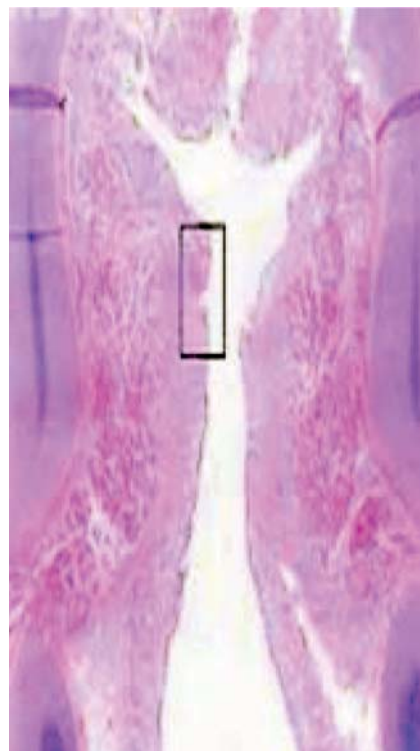**Рисунок 1.** Борозда голосовой складки (указана стрелкой) при стробоскопии [7]



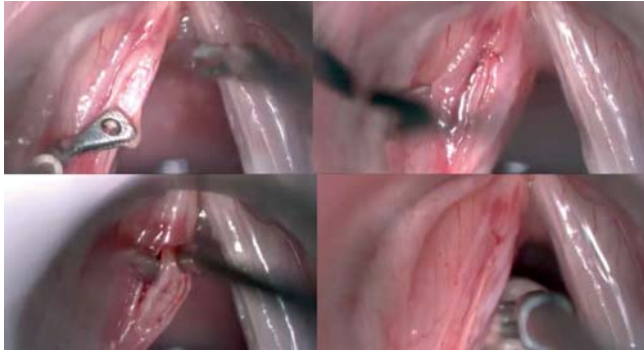
**Рисунок 2.** Двусторонняя борозда голосовой складки. Гортань новорожденного [4]



**Рисунок 3.** Гистологическая картина (тип II) борозды голосовой складки. Гортань новорожденного [4]



**Рисунок 4. Микроэндоскопическая салькусуэктомия с последующей медиализацией голосовой складки инъекцией коллагена [22]**



ческий анализ и спектрография голоса [5, 7, 14, 15, 18]. Большинство авторов считает, что эффективных способов лечения нарушения голоса при борозде голосовых складок нет. В связи с этим Greisen указывает на необходимость своевременного выявления данного заболевания и рекомендаций пациентам не выбирать себе профессию, связанную с большой голосовой нагрузкой [5, 19]. Luchsinger в 1965 г. рекомендовал этим больным в первую очередь фонопедическую коррекцию [3, 5]. Однако на сегодняшний день, благодаря развитию хирургических техник, вопрос об инвазивном лечении не менее актуален.

Среди методов хирургического лечения описаны следующие: введение коллагена, силикона, аутоотрансплантатов височной фасции, жировой ткани в ткани голосовой складки в область собственной пластинки слизистой оболочки [20, 21]. Японские специалисты применяли с 1988 г. инъекции в голосовые складки солевого раствора, майюдала и силикона [5, 21]. Положительный эффект был кратковременным [5]. Введение тefлона при борозде голосовой складки инъекционной методикой использовал голландский фониастр Wijngaarden с 1990 г. и сообщал о положительных результатах [5]. Однако при достаточно большом спектре возможностей хирургического лечения данной патологии на сегодняшний день, к сожалению, некоторые авторы констатируют, что проблема еще не решена. Данные о выраженном положительном эффекте от применения какого-либо из методов отсутствуют [5, 20, 21].

Положительные результаты фонохирургической коррекции описаны Bartlett в 2013 г. Методика заключалась в микроэндоскопической салькусуэктомии с последующей медиализацией голосовой складки инъекцией коллагена (рис. 4). Данный метод выполнялся авторами только на одной голосовой складке. В случае двусторонней аномалии для вмешательства выбиралась складка с более выраженными изменениями анатомии [22]. При своевременной диагностике и проведении фонопедической или, в случае ее неэффективности, хирургической коррекции, исключении голосовых перегрузок – прогноз благоприятный [20, 21].

Однако при отсутствии диагностики и лечения длительная дисфония, особенно на фоне повышенной голосовой нагрузки, приводит к альтерации тканей голосовых складок

[4, 16, 17]. Хронические микроповреждения голосовых складок могут приводить к более серьезным проблемам, таким как хронические воспалительные заболевания гортани, певческие узелки, папилломатоз гортани, а также доброкачественные и злокачественные опухоли гортани [1, 4, 7, 15].

## МАТЕРИАЛЫ И МЕТОДЫ

В ходе ретроспективного исследования был проведен анализ 58 историй болезней пациентов находившихся с диагнозом «функциональная дисфония» в клинике болезни уха, горла и носа Первого МГМУ им. И.М. Сеченова с 01.09.2011 по 01.10.2015. Пациентам проводились видеостробиоскопическое, фиброларингоскопическое исследование.

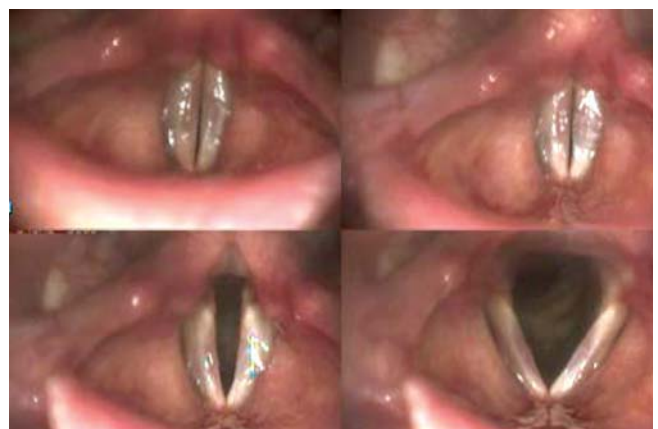## РЕЗУЛЬТАТЫ

В период с 01.09.2011 по 01.10.2015 в клинику болезней уха, горла и носа Первого МГМУ им. И.М. Сеченова обратились 58 пациентов с жалобами на нарушение голосовой функции, которым была диагностирована функциональная дисфония. Средний возраст  $37 \pm 6$  лет, женщин – 37 (64%), мужчин – 21 (36%).

У 27 (47%) пациентов была выявлена спастическая дисфония, у 23 (39%) – гипотонусная дисфония, у 7 (12%) – мутационная дисфония, только у 1 (2%) пациента в ходе стробиоскопического исследования была выявлена малая анатомическая аномалия – борозды обеих голосовых складок.

Пациентка М., 24 года. Предъявляет жалобы на охриплость, быструю утомляемость голоса. Анамнез заболевания: с младенчества обращали внимание на охриплость. В детском возрасте дисфония присутствовала постоянно, с 17 лет – эпизоды «чистого» голоса во время громкого разговора или пения. Педиатрами в возрасте от 3 мес. до 18 лет были поставлены следующие диагнозы: ларингит, хордит, тонзиллит, травма возвратного гортанного нерва. В разное время назначалось противовоспалительное, гипосенсибилизирующее, антибактериальное лечение, на фоне которого дисфония сохранялась. После 18 лет неоднократно обращалась к ЛОР-врачам. Патологии не было

**Рисунок 5. Видеостробиоскопическая картина до лечения. Двусторонняя борозда голосовой складки**





обнаружено, лечение не проводилось. В апреле 2015 г. в клинике болезней уха, горла и носа Первого МГМУ им. И.М. Сеченова была проведена видеостробоскопия гортани.

Видеостробоскопическая картина: утолщение и инфильтрация слизистой оболочки обеих голосовых складок, по всей их длине отмечаются борозды, неполное смыкание в средней трети голосовой щели при фонации. Диагноз: Двусторонняя борозда голосовой складки (рис. 5).

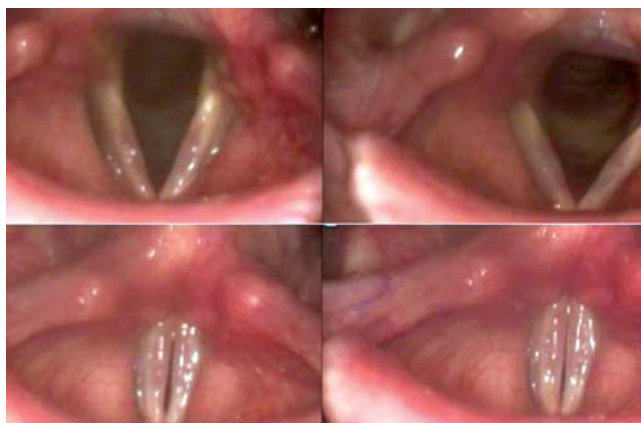Пациентке было назначено фонопедическое лечение 4 раза в день по 10 минут: первые две недели – дыхательная гимнастика, а также упражнения, направленные на активизацию мускулатуры шеи, гортани, языка, губ, нижней челюсти; с третьей недели постепенно вводились голосовые упражнения. Через месяц от начала фонопедического лечения отмечалась положительная динамика: при видеостробоскопии – признаки хордита отсутствуют, контур борозд обеих голосовых складок стал менее интенсивным, слизистая волна симметрична, показатели интенсивности голоса улучшились с 40 дБ до 55 дБ (рис. 6). Через 3 мес. при видеостробоскопии контур борозды левой голосовой складки практически незаметен, показатели интенсивности голоса улучшились с 55 дБ до 65 дБ (рис. 7). Исчезла голосовая утомляемость. У пациентки предполагается тип II борозды голосовой складки по Ford (1996) – истинная борозда, атрофически-склеротические изменения затрагивают подслизистый и часть мышечного слоя.

## ВЫВОДЫ

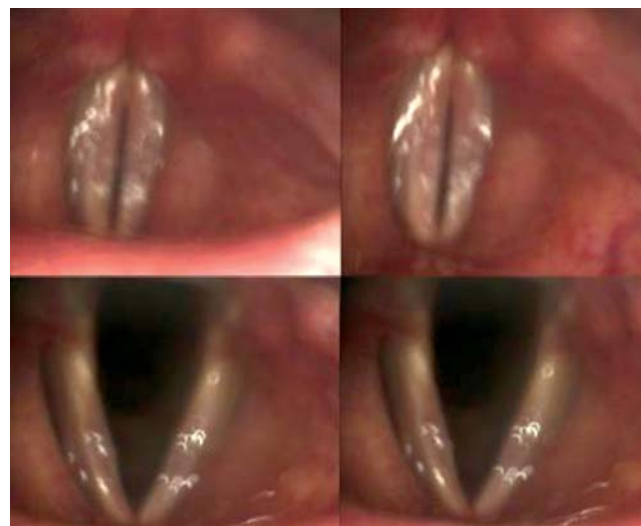Таким образом, на сегодняшний день выявляемость микроаномалий гортани невелика, и при своевременной диагностике прогноз благоприятен. Однако, являясь заболеваниями с неизвестной до конца этиологией и распространенностью и при отсутствии лечения, могут приводить к неблагоприятным последствиям и не должны оставаться недиагностированными. Об этом следует помнить при проведении дифференциального поиска причины дисфонии.



**Рисунок 6.** Видеостробоскопическая картина через месяц после начала лечения



**Рисунок 7.** Видеостробоскопическая картина через 3 месяца после начала лечения



## ЛИТЕРАТУРА

- Tamura E, Kitahara S., Autogenous tissue augmentation for unilateral vocal fold paralysis. *Jpn J LogoPhoniat*, 2003, 44: 327-332.
- Arnold GE. Dysplastic dysphonia: minor anomalies of the vocal cords causing persistent hoarseness. *Laryngoscope*, 1958, 68: 142-58.
- Pontes P, Behlau M. *Disfoniasfuncionais*. In: Lopes F, Campos CAH, editors. *Tratadodeotorrinolaringologia*. SãoPaulo: Roca; 1994: 1014-26.
- Cohen SR. Congenital glottis webs in children. A retrospective review of 51 patients. *AnnOtolRhinolLaryngol*, 1985, Suppl. 121: 2-16.
- Василенко Ю.С. Голос. Фониатрические аспекты. М.: Энергоиздат, 2002: 186-195.
- Munday LA, Cornut G, Bouchayer M, Roch JB. Epidermoid cysts of the vocal cords. *AnnOtolRhinolLaryngol*, 1983, 92: 124-7.
- Lee STS, Niimi S. Vocal fold sulcus. *J LaryngolOtol*, 1990, 104: 876-8.
- Silva AR, Machado Jr AJ, Crespo AN. Anatomical study of minor alterations in neonate vocal folds. *Braz J Otorhinolaryngol*, 2014 Jul-Aug, 80(4): 311-7.
- Hoffman HT, Bock JM, Karnell LH, Ahlrichs-Hanson J. Microendoscopy of Reinke's Space. *AnnOtolRhinolLaryngol*, 2008, 117: 510-514.
- Wexler D, Jiang J, Gray S, Titze I. Phonosurgical studies: fat-graft reconstruction of injured canine vocal cords. *AnnOtolRhinolLaryngol*, 1989, 98: 668-673.
- Wendler J., Seider W. *Lehrbruch der Phoniatrie*. VEB Georg Thieme, Leipzig, 1987, 347 p.
- Sataloff RT. *Professional voice*. The Science of art and clinical care, Singular Publishing group Inc., 1997, 1069 p.
- Martins RH, Silva R, Ferreira DM, Dias NH. Sulcus vocalis: probable genetic etiology. Report of four cases in close relatives. *Braz J Otorhinolaryngol*, 2007 Jul-Aug, 73(4): 573.
- Пальчун В.Т., Лучихин Л.А., Маргомедов М.М., Зеликович Е.И. Обследование оториноларингологического больного. М.: Литтерра, 2014. 336 с.
- Василенко Ю.С., Быкова В.П., Антонова Н.А., Кочетыгов Д.М. Клинико-морфологическая характеристика доброкачественных опухолеподобных образований голосовых складок. *Вестник оториноларингологии*, 1999, 1: 24-29.
- Eckley CA, Swensson J, Duprat Ade C, Donati F, Costa HO. Incidence of structural vocal fold abnormalities associated with vocal fold polyps. *Braz J Otorhinolaryngol*, 2008 Jul-Aug, 74(4): 508-11.
- Welham NV, Choi SH, Dailey SH, Ford CN, Jiang JJ and Bless DM. Prospective multi-arm evaluation of surgical treatments for vocal fold scar and pathologic sulcus vocalis. *Laryngoscope*, 2011 Jun, 121(6): 1252-1260.
- Ермакова Е.А. Коррекция речи и голоса у детей. М.: Издательство «Просвещение», 1996. 144 с.
- Таптапова С.Л. Коррекционно-логопедическая работа при нарушении голоса. М.: Издательство «Просвещение», 1984. 112 с.
- Bartlett RS, Hoffman HT, Dailey SH, Bock JM, Klemuk SA, Askeland RW, Ahlrichs-Hanson JS, Heaford AC, Thibeault SL. Restructuring the vocal fold lamina propria with endoscopic microdissection. *Laryngoscope*, 2013 Nov, 123(11): 2780-6.
- Tamura E, Fukuda H, Tabata Y. Intracordal injection technique: materials and injection site. *Tokai J ExpClinMed*, 2008 Sep 20, 33(3): 119-23.
- Bartlett RS, Hoffman HT, Dailey SH, Bock JM, Klemuk SA, Askeland RW, Ahlrichs-Hanson JS, Heaford AC, Thibeault SL. Restructuring the vocal fold lamina propria with endoscopic amicrodissection. *Laryngoscope*, 2013 Nov, 123(11): 2780-6.