

ЛЕЧЕНИЕ КОГНИТИВНЫХ НАРУШЕНИЙ ПОСЛЕ ИНСУЛЬТА

В статье приводится описание клинического случая умеренных когнитивных нарушений после лакунарного инфаркта в таламусе на фоне артериальной гипертензии. Обсуждается дифференциальный диагноз когнитивных нарушений после инсульта, клинические признаки сосудистого и дегенеративного заболевания головного мозга с интеллектуальными расстройствами. Обсуждаются подходы к ведению пациентов с артериальной гипертензией, распространенные в широкой клинической практике ошибки. Приводятся новые данные об эффективности актовегина в лечении постинсультных когнитивных нарушений, полученные в исследовании «АРТЕМИДА».

Ключевые слова: инсульт, когнитивные нарушения, артериальная гипертензия, Актовегин.

V.V. ZAKHAROV, MD, Prof., N.V. VAKHNINA, MD

Sechenov First Moscow State Medical University of the Ministry of Health of Russia

TREATMENT OF COGNITIVE IMPAIRMENT AFTER STROKE

The paper presents case report of mild cognitive impairment developed after lacunar infarct of thalamus due to arterial hypertension. Differential diagnosis of post-stroke cognitive impairment and clinical features of cerebral vascular and neurodegenerative diseases with intellectual disturbances is discussed. The paper shows approaches to management of patients with arterial hypertension and discusses common mistakes of it. New data about clinical efficacy of actovegin in post-stroke cognitive impairment get in ARTEMIDA study is also presented.

Keywords: stroke, cognitive impairment, arterial hypertension, Actovegin.

Инсульт – один из наиболее сильных факторов когнитивных нарушений (КН). По данным крупных международных исследований, у 20–30% больных, перенесших ишемический инсульт, в последующие несколько месяцев развивается деменция [1–6]. Еще у 50% больных отмечаются КН, не достигающие выраженности слабоумия (рис. 1) [7]. КН, в том числе значительные, могут развиваться при любой локализации и тяжести инсульта. Наиболее ожидаемо развитие КН у пациентов пожилого и старческого возраста и с низким уровнем образования [1–7].

Если до инсульта у пациента не было КН, а в восстановительном периоде инсульта не наблюдается их прогрессирования, предполагается их сосудистая природа (табл. 1) [8]. Однако даже в этом случае нельзя полностью исключить патогенетического вклада сопутствующего нейродегенеративного процесса. Следует подчеркнуть, что как нейродегенеративные, так и сосудистые заболевания головного мозга, в течение длительного времени измеряемого годами, остаются бессимптомными. Инсульт в таких случаях может играть роль триггера, который декомпенсирует ранее молчаливый патологический процесс.

С нашей точки зрения, для дифференциального диагноза сосудистого и смешанного сосудисто-дегенеративного заболевания головного мозга большое значение имеют качественные особенности мнестических расстройств. Признаки так называемого гиппокампального типа нарушений памяти с большой степенью вероятности указывает на наличие сопутствующей болезни Альцгеймера (табл. 2). По данным Парфенова В.А. и соавт., названные выше особенности мнестических рас-

стройств наблюдаются у трети пациентов с КН после инсульта [9].

КН после инсульта – важный предиктор эффективности реабилитационных мероприятий в восстановительном периоде. Это связано с тем, что наличие клинически значимых КН является индикатором тяжелого повреждения головного мозга. Кроме того, снижение интеллектуальных способностей затрудняет взаимодействие пациента со специалистами по нейрореабилитации, снижает мотивацию пациентов и обучаемость. Поэтому практический алгоритм обследования пациента после инсульта обязательно должен включать оценку состояния высших мозговых функций. При наличии отклонений от нормы следует как можно раньше начинать терапию.

Рисунок 1. Когнитивные нарушения после инсульта. Результаты нейропсихологического исследования 100 пациентов, перенесших ишемический инсульт [7]

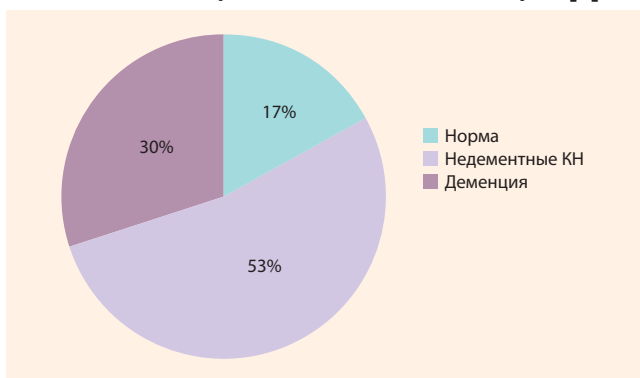


Таблица 1. Диагностические критерии сосудистых когнитивных нарушений [8]**1. Наличие когнитивных нарушений и цереброваскулярного заболевания и**

Наличие очевидной временной связи между сосудистым событием (например, инсультом) и возникновением когнитивных нарушений ИЛИ

Наличие очевидной связи (качественные особенности, соответствие выраженности) между когнитивными нарушениями и диффузной подкорковой сосудистой патологией

2. Отсутствие анамнестических данных о наличии когнитивных нарушений до или после инсульта, которые могли бы указывать на нейродегенеративную природу расстройств**Таблица 2. Нейropsychологические признаки нарушений памяти по гиппокампальному типу**

- Значительная разница между непосредственным и отсроченным воспроизведением
- Неэффективность категориальных подсказок при воспроизведении
- Нарушение припоминания в заданиях с множественным выбором
- Большое число посторонних влечений

Приводим описание клинического случая.

Пациент 3. 68 лет, по профессии электрик, в настоящее время не работает. Жалуется на неприятные ощущения, шум и тяжесть в голове, чувство жжения в правых конечностях, которые возникают в основном в вечернее и ночное время. Также жалуется на общую слабость, повышенную утомляемость при физической и умственной работе, снижение памяти.

Из анамнеза заболевания: последние 15 лет отмечает регулярное повышение артериального давления (АД) до 140–160/80–90 мм рт. ст. До последнего времени систематического лечения по этому поводу не получал, при высоком АД принимал каптоприл. При этом ориентировался на самочувствие: измерял АД в том случае, если ощущал ломящие головные боли в области затылка.

Три месяца тому назад на фоне повышения АД до 180/100 остро в течение нескольких часов развилось онемение левой руки и ноги. При этом сила в конечностях была достаточной. Обратился к врачу на следующий день, так как первый день ждал, что «само пройдет». При осмотре на момент обращения: снижение всех видов чувствительности по церебрально-проводниковому типу в правых конечностях, других неврологических расстройств нет. Выполнена МРТ головного мозга: в области левого таламуса визуализируется очаг повышенной интенсивности МР-сигнала на T2-взвешенных изображениях диаметром 8 мм, что может соответствовать лакунарному инфаркту. Кроме этого, в перивентрикулярных и субкортикальных отделах выявляется умеренная сосудистая лейкоэнцефалопатия, соответствующая II стадии по классификации Fazecas. Назначены ацетилсалициловая кислота 100 мг/сут, валсартан 80 мг/сут, пирацетам 400 мг три раза в день. На этом фоне в течение месяца сенсорные расстройства регрессировали, однако остаются субъективные ощущения жжения в левых конечностях, умеренные по

выраженности, которые беспокоят в вечернее или ночное время. АД стабилизировано на уровне 130/80 мм рт. ст.

После перенесенного инсульта стали беспокоить общая слабость, утомляемость и снижение памяти, что послужило главным поводом для обращения через три месяца.

Из анамнеза жизни: рос и развивался без каких либо существенных отклонений. Работал электриком, в последние 8 лет – на пенсии. Женат, имеет двух детей (сын – 48, дочь – 44 года), трех внуков. Вредные привычки отрицает. В семейном анамнезе обращает на себя внимание повышенная забывчивость у матери пациента, которая отмечалась в последние годы жизни. Умерла в 72 года от инсульта.

При осмотре: состояние пациента удовлетворительное, сознание ясное, положение активное. Пациент повышенного питания: вес – 90 кг при росте 178 см. Окружность живота – 105 см. По органам и системам – без существенных отклонений.

Неврологический статус: черепно-мозговая иннервация интактна. Парезов нет. Мышечный тонус в норме. Сухожильные рефлексы живые, D = S, без расширения рефлексогенных зон и патологических пирамидных знаков. Чувствительность при объективном исследовании интактна, однако сохраняются жалобы на субъективное ощущение жжения в правых конечностях. Координаторные пробы выполняет удовлетворительно. В позе Ромберга определяется незначительная неустойчивость независимо от закрывания глаз. Походка: без особенностей. Тазовые органы контролирует.

Нейropsychологическое исследование: в месте и времени ориентирован, критичен, обращенную речь понимает полностью, собственная речь пациента беглая, развернутая, грамматически правильная. Краткая шкала оценки психического статуса (КШОПС) – 28 баллов. Познавательная деятельность протекает в значительно замедленном темпе, отмечаются частые колебания концентрации внимания, при этом пациент жалуется на усталость. Выявляются умеренные нарушения памяти по гиппокампальному типу (тест «12 слов»: непосредственное воспроизведение – 10, отсроченное воспроизведение – 8, посторонних влечений – 4). Фон настроения снижен, отмечается эмоциональная лабильность, повышенная раздражительность. Со слов супруги, пациент полностью себя обслуживает, справляется с домашними обязанностями так же как и раньше, но часто жалуется на усталость. Заключение: умеренные нейрокогнитивные нарушения по полифункциональному амнестическому типу.

Клинический диагноз: инфаркт головного мозга, вызванный неуточненной закупоркой или стенозом мозговых артерий с гипертензией. Чисто сенсорный лакунарный синдром. Прогрессирующая сосудистая лейкоэнцефалопатия. Синдром умеренных нейрокогнитивных нарушений по полифункциональному амнестическому типу.

Рекомендовано: продолжить антигипертензивную и антитромбоцитарную терапию. Отменить пирацетам. Назначен актовегин в дозе 2000 мг в виде внутривенных медленных капельных инфузий числом 20, далее по

1200 мг/сут внутрь в течение 6 месяцев. Рекомендованы также антидепрессанты, однако от их использования пациент категорически отказался. Назначен прегабалин в дозе 75 мг два раза в день.

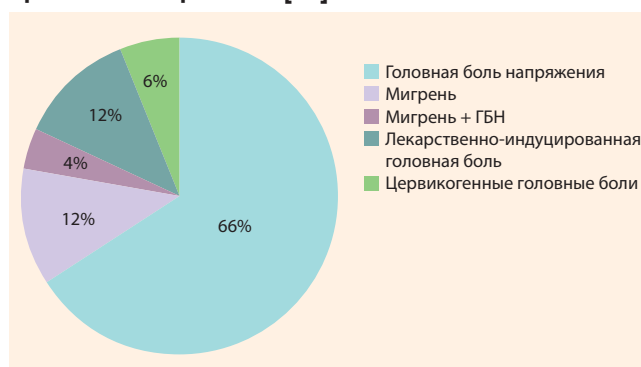
Повторная консультация через 3 месяца: пациент сообщает о значительном улучшении самочувствия. Уменьшились неприятные ощущения в голове, существенно возросла переносимость умственных и физических нагрузок, улучшилась память. При повторном нейропсихологическом исследовании – положительная динамика в виде нормализации темпа познавательной деятельности, значительного регресса частоты и глубины колебаний концентрации внимания. Улучшилась память. Тест «12 слов»: непосредственное воспроизведение – 11, повторное – 10 слов, посторонних влечений – 1. КШОПС – 28 баллов. Улучшился фон настроения. Регрессировали неприятные ощущения в правых конечностях. Рекомендовано продолжить начатую терапию.

Комментарий. Представлен пациент, у которого после инсульта впервые были диагностированы КН. Причиной инсульта была длительная неконтролируемая артериальная гипертензия. К сожалению, описываемая ситуация не является исключительной. По материалам обследования, проведенного в рамках целевой Федеральной программы в Российской Федерации, частота назначения антигипертензивных препаратов в нашей стране достаточно велика – около 70% гипертоников получает соответствующие препараты. Однако эффективного контроля артериальной гипертензии удается достичь лишь в 23,2% случаев [10]. Соответственно, у большинства пациентов сохраняется высокий риск острых нарушений мозгового кровообращения и других сосудистых событий.

Дополнительное увеличение риска сосудистых событий связано со значительной вариабельностью АД в течение суток. Вариабельности АД способствует прием короткодействующих антигипертензивных препаратов и в особенности прием препаратов «по требованию» как в представленном случае. Поэтому перед началом антигипертензивной терапии следует постараться объяснить пациенту, что цель терапии заключается не в экстренном понижении АД при его подъеме, а в недопущении подъемов АД.

Другой не менее существенной ошибкой ведения пациента до инсульта была избыточная фиксация внимания на самочувствии как на индикаторе уровня АД. До сих пор как среди пациентов, так и среди части врачей чрезвычайно распространено ошибочное мнение, что высокое АД проявляется головной болью. На самом деле, головная боль сопровождает лишь быстрый и значительный подъем АД или острую гипертоническую энцефалопатию [11]. В то же время стабильно повышенный уровень АД не сопровождается какими-либо неприятными субъективными ощущениями. Многочисленные исследования свидетельствуют, что нозологическая структура головной боли у гипертоников аналогична таковой в популяции в целом [12–14]. При этом чаще всего отмечаются первичные головные боли, такие как головные боли напряжения и мигрень (рис. 2). Поэтому головные боли не

Рисунок 2. Причины головной боли у пациентов с артериальной гипертензией [14]



могут служить индикатором уровня АД при артериальной гипертензии и требуют аналогичного клинического анализа, как и головная боль у нормотоника.

Клинический диагноз в представленном случае был сформулирован в соответствии с МКБ-10 как «инфаркт головного мозга, вызванный неуточненной закупоркой или стенозом мозговых артерий с гипертензией». Такая формулировка диагноза отражает несовершенство принятой на сегодняшний день классификации. Как известно, в МКБ-10 имеются диагнозы «инфаркт головного мозга, вызванный закупоркой прецеребральных или церебральных артерий» и «инфаркт головного мозга, вызванный эмболией прецеребральных или церебральных артерий», но нет диагноза «лакунарный инфаркт». Между тем лакунарный инфаркт является одним из трех наиболее распространенных патогенетических вариантов инфаркта головного мозга. Его частота встречаемости не уступает, а если учитывать так называемые «немые инфаркты», то превосходит атеротромботический и кардиоэмболический патогенетические варианты [15, 16].

Последствиями лакунарного инфаркта у нашего пациента были сенсорные и когнитивные нарушения, что соответствует локализации инфаркта в области левого таламуса. Объективные сенсорные расстройства регрессировали в течение месяца, однако оставались неприятные субъективные ощущения в виде чувства жжения в правых конечностях. Указанные ощущения можно расценить как эквивалент центральной боли, что также соответствует локализации ишемического очага в области таламуса. К счастью, эти ощущения были выражены в умеренной степени и полностью регрессировали на фоне терапии прегабалином в минимальной терапевтической дозе. Следует отметить, что во многих других случаях поражение афферентных сенсорных систем в результате инсульта приводит к тяжелому, длительному и резистентному к терапии болевому синдрому [17].

Другим серьезным последствием перенесенного инсульта в представленном случае были КН. Они были классифицированы как «умеренные», так как, по словам пациента и его супруги, никак не ограничили самостоятельность пациента в самообслуживании и выполнении привычных домашних дел. По определению, негативное

влияние КН на повседневные дела разграничивают умеренные и выраженные КН [18]. Однако, несмотря на умеренный характер, имеющиеся интеллектуальные расстройства существенно снижали качество жизни пациента. Именно с КН мы связываем жалобы пациента на повышенную утомляемость и снижение памяти, которые были ведущими через 3 месяца после перенесенного инсульта.

КН у пациента были впервые диагностированы после инсульта. При активном расспросе пациента и его супруги не было получено информации о наличии каких-либо КН до инсульта. Также мы не располагаем данными о неуклонном прогрессировании КН. Поэтому описанные расстройства интеллектуальных функций полностью соответствуют постинсультному варианту сосудистых КН (табл. 1) [8]. О сосудистой природе расстройств косвенно свидетельствует высокий балл по КШОПС (28 баллов). Как известно, данная шкала не является чувствительной по отношению к КН сосудистой природы.

В структуре КН у нашего пациента преобладают снижение темпа познавательной деятельности (брадифрения) и колебания концентрации внимания (флюктуации), что также соответствует представлениям о сосудистых КН [19–22]. Однако, наряду с этим, выявляются еще умеренные нарушения памяти по гиппокампальному типу. Можно было бы предположить наличие сопутствующего нейродегенеративного процесса, который является самой частой причиной гиппокампальных расстройств памяти. В пользу этой гипотезы свидетельствует также отягощенный семейный анамнез: мать пациента в конце жизни, возможно, страдала болезнью Альцгеймера.

Однако, с нашей точки зрения, в описанной ситуации оснований для предположения о сопутствующем нейродегенеративном заболевании все же недостаточно. Гиппокампальный характер нарушений памяти у пациента объясняется локализацией лакунарного инфаркта в области левого таламуса. Как известно, нарушения памяти по гиппокампальному типу развиваются не только при поражении собственно гиппокампа, но и других церебральных структур, которые находятся с ним в тесной функциональной связи. К таким структурам относятся медиальные ядра таламуса и медиобазальные отделы лобных долей.

КН у представленного пациента сочетаются с изменениями в эмоциональной сфере в виде эмоциональной лабильности и снижения фона настроения. Сочетание когнитивных и эмоциональных расстройств типичны для подкоркового поражения головного мозга, к которому относится сосудистая лейкоэнцефалопатия [23–25]. У нашего пациента МРТ головного мозга выявляет умеренно выраженную, предположительно сосудистую, лейкоэнцефалопатию, которая, вероятно, развилась в результате длительной неконтролируемой артериальной гипертензии.

Однако такое сочетание всегда ставит вопрос о взаимоотношении когнитивных и эмоциональных нарушений. Как эмоциональные расстройства могут быть причиной когнитивных симптомов, так и ощущение нарастающей когнитивной недостаточности при сохранной критике может приводить к реактивным изменениям в эмоциональной сфере. С нашей точки зрения, когнитивные и

эмоциональные нарушения у представленного пациента, безусловно, усиливают друг друга, но в то же время изначально являются параллельными и независимыми последствиями подкоркового повреждения головного мозга в виде сосудистой лейкоэнцефалопатии и лакунарного инфаркта. Вообще распространенность клинически значимой депрессии после инсульта, по данным международных эпидемиологических исследований, составляет 30% [26, 27].

Как эмоциональные, так и когнитивные нарушения в описанном случае требуют лечения. Целесообразность назначения антидепрессантов обусловлена не только собственно депрессией, но и неприятными сенсорными феноменами, которые наблюдаются у пациента. Препаратами первого выбора для уменьшения выраженности данных феноменов являются антидепрессанты из группы ингибиторов обратного захвата серотонина и норадреналина. Однако пациент категорически отказался от терапии антидепрессантами в силу иррационального предубеждения против этой группы препаратов, которое бытует в нашей стране.

Для терапии КН в представленном случае был выбран актовегин, так как это единственный препарат, эффективность которого при умеренных КН после инсульта была доказана в рамках крупного международного рандомизированного исследования. Актовегин представляет собой лекарственный препарат, полученный из крови телят. Он содержит в своем составе биологически активные соединения, которые оказывают комплексное метаболическое действие. В эксперименте показано, что на фоне применения актовегина наблюдается уменьшение процессов перекисного окисления липидов, увеличивается утилизация кислорода без увеличения потребности в нем, усиливается инсулиннезависимый вход глюкозы в нейроны. Важно, что нейропротективный эффект актовегина имеет место не только в условиях хронической ишемии и гипоксии, но и при моделировании нейродегенеративного процесса. Как уже отмечалось выше, нередко патогенез постинсультных КН в пожилом возрасте комплексный и включает как сосудистые, так и нейродегенеративные факторы [28, 29].

Эффективность актовегина при постинсультных КН изучалась в исследовании «АРТЕМИДА». Было рандомизировано 503 пациента из 36 неврологических центров в 3 странах СНГ (Россия, Белоруссия, Казахстан). Критериями включения в исследования были нетяжелый ишемический инсульт, подтвержденный нейровизуализацией, и КН, не достигающие выраженности деменции. Пациенты случайным образом распределялись на две группы. Первая получала актовегин по схеме: 2000 мг/сут внутривенно в течение 3 недель, далее по 1200 мг/сут перорально в течение 21 недели. Пациенты второй группы получали аналогичное по внешнему виду плацебо. Эффективность терапии оценивалась с помощью нейропсихологических методик (ADAS-Cog+, мокастет) в конце третьего, шестого и двенадцатого месяца после начала терапии [30].

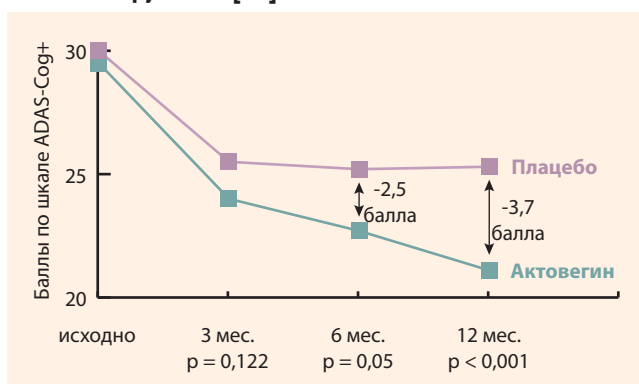
Было получено, что в первые три месяца улучшение когнитивных функций наблюдается в обеих группах

пациентов, что можно объяснить естественными физиологическими нейрорепаративными процессами в раннем восстановительном периоде инсульта. В группе актовегина когнитивное улучшение характеризуется более быстрым темпом; тем не менее через три месяца различия между сравниваемыми группами недостоверны. В следующие три месяца когнитивное улучшение в группе плацебо приостанавливается, а в группе актовегина продолжается. Поэтому через 6 месяцев терапии различия между сравниваемыми группами приобретают статически значимый характер. Важно, что когнитивное улучшение в группе актовегина продолжается и после окончания терапии, что говорит об отсроченном эффекте препарата. Через 12 месяцев наблюдения величина терапевтического эффекта более значительна, чем через 6 месяцев (рис. 3) [30].

Таким образом, в исследовании «АРТЕМИДА» клиническая эффективность актовегина при постинсультных КН была полностью доказана, что может служить основанием для использования данного препарата в широкой клинической практике. Важно подчеркнуть, что на настоящее время «АРТЕМИДА» не имеет аналогов – это единственное крупное рандомизированное исследование эффективности терапии постинсультных КН.

В представленном случае мы также наблюдали положительный эффект актовегина: на фоне проводимой терапии достоверно увеличился темп познавательной

Рисунок 3. Актовегин в лечении постинсультных когнитивных нарушений [30]



деятельности, повысилась концентрация внимания, улучшилась память. Это сопровождалось регрессом жалоб пациента на утомляемость и общую слабость, повышением качества жизни в целом.

Таким образом, КН после инсульта представляют собой важную клиническую проблему в силу своей распространенности и медико-социальной значимости. Своевременное назначение эффективных лекарственных препаратов способствует достоверному улучшению интеллектуальных функций и улучшению качества жизни пациентов.

ЛИТЕРАТУРА

- Gutiérrez Pérez C, Savborg M, Pahlman U, et al. High frequency of cognitive dysfunction before stroke among older people. *Int J Geriatr Psychiatry*, 2011, 26: 622-629.
- Douiri A, Rudd AG, Wolfe CD. Prevalence of post-stroke cognitive impairment: South London Stroke Register 1995-2010. *Stroke*, 2013, 44: 138-145.
- Ihle-Hansen H, Thommessen B, Wyller TB, et al. Incidence and subtypes of MCI and dementia 1 year after first-ever stroke in patients without pre-existing cognitive impairment. *Dement Geriatr Cogn Disord*, 2011, 32: 401-407.
- Sachdev PS, Brodaty H, Valenzuela MJ, et al. Clinical determinants of dementia and mild cognitive impairment following ischaemic stroke: the Sydney Stroke Study. *Dement Geriatr Cogn Disord*, 2006, 21: 275-283.
- Ivan CS, Seshadri S, Beiser A, et al. Dementia after stroke: the Framingham Study. *Stroke*, 2004, 35: 1264-1268.
- Lisabeth LD, Sanchez BN, Baek J, et al. Neurological, functional, and cognitive stroke outcomes in Mexican Americans. *Stroke*, 2014, 45: 1096-1101.
- Вербичская С.В., Парфенов В.А. Клинический опыт применения мемантина при постинсультной деменции. *Неврологический журнал*, 2008, 13(4): 45-47.
- Gorelik PB, Scuteri A, Black SE et al. Vascular contribution to cognitive impairment and dementia. *Stroke*, 2011, 42: 2672-2713.
- Парфенов В.А., Вахнина Н.В., Никитина Л.Ю. Когнитивные нарушения посл инсульта и их лечение мемантином. *Клиническая геронтология*, 2005, 11(8): 49-52.
- Шальнова С., Кукушкин С., Манюшкина Е., Тимофеева Т. Артериальная гипертензия и приверженность терапии. *Врач*, 2009, 12: 39-42.
- Headache classification committee of the international headache society. Classification and diagnostic criteria for headache disorder, cranial neuralgias and facial pain. *Cephalalgia*, 1988, 8(Suppl. 7): 96.
- Шварева И.С., Алексеев В.В., Яхно Н.Н. Головные боли при гипертонической болезни. *Биомедицинские технологии и радиозлектроника*, 2002, 8: 4-10.
- Парфенов В.А., Алексеев В.В., Шварева И.С., Рыжак А.А. Головная боль у больных артериальной гипертензией. *Клиническая геронтология*, 2001, 5(6): 3-9.
- Вахнина Н.В., Милованова О.В., Гринюк В.В. Неврологические расстройства у больных артериальной гипертензией. *Неврология, нейропсихиатрия, психосоматика*, 2015, 7(4): 57-64.
- Longstreth W, Bernick C, Manolio T et al. Lacunar infarcts defined by magnetic resonance imaging of 3660 elderly people: the cardiovascular health study. *Arch Neurol*, 1998, 55(9): 1217-1225.
- Желтищев Р.Р., Камчатнов П.Р., Михайлова Н.А., Иващенко А.Р. Распространенность и факторы риска развития асимптомного инфаркта головного мозга. *Клиницист*, 2015, 1: 13-17.
- Сашина А.Б., Кадыков А.С., Черникова Л.А. Постинсультные болевые синдромы. *Атмосфера. Нервные болезни*, 2004, 3: 25-27.
- American Psychiatric Association. Diagnostic and Statistical Manual, 5th edition (DSM-V). Washington D.C. 2013.
- Старчина ЮА, Парфенов ВА, Чазова ИЕ и др. Когнитивные расстройства у пациентов с артериальной гипертензией. *Журнал неврологии и психиатрии им. С.С. Корсакова*, 2008, 4: 19-23.
- Яхно Н.Н., Левин О.С., Дамулин И.В. Сопоставление клинических и МРТ-данных при дисциркуляторной энцефалопатии. Сообщение 2: когнитивные нарушения. *Неврол. журн.*, 2001, 6(3): 10-19.
- Яхно Н.Н., Захаров В.В., Локшина А.Б. Синдром умеренных когнитивных нарушений при дисциркуляторной энцефалопатии. *Журнал неврол. и психиатр. им. С.С. Корсакова*, 2005, 105(2): 13-17.
- Преображенская И.С., Яхно Н.Н. Сосудистые когнитивные нарушения: клинические проявления, диагностика, лечение. *Неврологический журнал*, 2007, 12(5): 45-50.
- Alexopoulos GS, Meners BS, Young RC et al. Clinically defined vascular depression. *Am J Psychiatry*, 1997, 9: 22-29.
- Alexopoulos GS, Meners BS, Young RC et al. Clinically defined vascular depression. *Arch Gen Psychiatry*, 1997, 54: 915-922.
- Янакаева Т.А. Депрессивные расстройства при сосудистых заболеваниях головного мозга. *РМЖ*, 1998, 6: 57-60.
- Парфенов В.А. Постинсультная депрессия: распространенность, патогенез, диагностика, лечение. *Неврология, нейропсихиатрия, психосоматика*, 2012, 4: 84-88.
- Старчина Ю.А. Постинсультная депрессия: научно обоснованные подходы к выбору терапии. *Неврология, нейропсихиатрия, психосоматика*, 2012, 1: 116-119.
- Elminger MW, Kriebel M, Zigler D. Neuroprotective and anti-oxidative effects of the hemodialysate actovegin on primary rat neurons in vitro. *Neuromolecular Med*, 2011, 13: 266-274.
- Fedorovich AA. Non-invasive evaluation of microvascular endothelium in human skin. *Microvascular research*, 2012, 84: 86-92.
- Guekht AB, Skoog I, Edmundson S, Zakharov V, Korczyn A. ARTEMIDA trial (a randomized trial of efficacy, 12 months international double blind actovegin). A randomized controlled trial to control the efficacy of actovegin in poststroke cognitive impairment. *Stroke*, 2017, 48: 1262-1270.